Lane Medical Library

Cor biloculare
mit Dexiokardie.

Inaugural-Dissertation

zur

Erlangung der Doctorwürde in der Medizin und Chirurgie,

welche

mit Genehmigung der hohen medizinischen Fakultät

der

Vereinigten Friedrichs-Universität
Halle-Wittenberg

Mittwoch, den 13. August 1902, Mittags 1 Uhr,

öffentlich vortragen wird

Hans Baumgarth
approb. Arzt
aus Liegnitz.

Halle a. S.
Hofbuchdruckerei von C. A. Kaemmerer & Co.
1902.

Gedruckt mit Genehmigung
der Medizinischen Fakultät der Universität Halle.

Referent: Prof. Dr. **Roux.**

Fränkel,
d. Z. Decan.

Seinem lieben Vater

in Dankbarkeit

gewidmet.

Digitized by the Internet Archive
in 2026

https://archive.org/details/IA40153712_0444

Durch die Güte seines verehrten Lehrers, des Herrn Prof. Dr. Reineboth zu Halle a. S., wurde dem Verfasser die Bearbeitung eines ausserordentlich seltenen und interessanten Falles überlassen, die Beschreibung eines Herzens, dessen vielseitige Missbildungen einen wertvollen Beitrag zu dem Kapitel der congenitalen Herzanomalieen liefern dürften. Das Objekt wurde von Herrn Prof. Dr. Reineboth bei einer Privatsektion gewonnen, und es liegt nicht nur ein Sektionsprotokoll vor, sondern, da der Vater des Kindes selbst Arzt war, eine sehr ausführliche Anamnese, die im Wesentlichen folgenden Inhalts ist.

Die Heredität ist väterlicherseits ausgeschlossen. Hingegen sind zwei Geschwister der Mutter in jugendlichem Alter an „Blausucht" gestorben. Herzfehler sind sonst nicht in der Familie der Mutter nachzuweisen. Ihre Grossmutter, die nie Herzbeschwerden gehabt hat, erkrankte an Gelenkrheumatismus, ohne indessen eine Herzkomplikation zu acquirieren. Ihre Urgrosseltern waren beide nahe verwandt. Sie selbst war ganz gesund und sehr lebhaft. Im zweiten Monat der Gravidität machte sie viele Aufregungen durch, zugleich stellte sich eine Halsentzündung mit lacunärem Belag und Fieber (bis 39°) ein.

Die Schwangerschaft verlief ohne Besonderheiten, Herzklopfen wurde nie bemerkt. Die Geburt ging unter normalen Umständen vor sich.

Das Kind schrie sogleich nach der Geburt, noch bevor es abgenabelt war, mit kräftiger Stimme. Sein Körpergewicht

betrug 5½ Pfund, Kopfumfang war normal, die Länge des Kindes 50 cm. Die Muskulatur war gut, das Fettpolster wenig ausgebildet. Sogleich wurde bemerkt, dass die Finger- und Zehennägel in ihrer proximalen Hälfte blau verfärbt waren, ebenso die Zunge und der innere Saum der Lippen. Schreien konnte das Kind laut und auch längere Zeit, ohne dass es, was später eintrat, erheblich blau wurde. Die Nahrungsaufnahme erfolgte mittels der Flasche.

In den ersten Wochen erfolgte wegen Darmstörungen eine geringe Abnahme des Körpergewichts; der Stuhl war anfangs dünn, später stark riechend. Nach Annahme einer Amme hob sich das körperliche Befinden. Das Kind entwickelte sich gut und nahm etwa ½ Pfund pro Woche zu. Es trank auch jetzt regelmässig und gut, der Stuhlgang war in Ordnung; dabei nahm es an Intelligenz zu, denn es beobachtete aufmerksam alles, was in der Umgebung vorging. An Katarrhen hat das Kind bis dahin — Alter von ¼ Jahr — nicht gelitten. Die Untersuchung seines Urins ergab, dass er eiweissfrei war.

Mitunter fiel es jetzt auf, dass das Kind, wenn es beim Baden schrie, blau wurde, besonders an den Wangen, sodass das Baden mit Waschen vertauscht wurde. Zu so hochgradiger Cyanose, wie später, und zu Bewusstseinsstörungen kam es damals noch nicht. Im Alter von 7 Monaten bekam das Kind die ersten Zähne — die unteren Schneidezähne — ohne Beschwerden, desgleichen später die übrigen Schneidezähne ohne Störungen. Überhaupt entwickelte es sich bis zum 8. Monat sehr gut. Es war lebhaft und interessierte sich für die Umgebung. Wenn es z. B. der Vater auf den Arm nahm und durch das Zimmer trug, so gab es seiner Freude darüber durch Bewegungen mit den Armen und Beinen Ausdruck. Gegen Ende des 8. Monats stand es schon am Stuhl allein und machte unter Anleitung Gehversuche.

Ein Umschlag in der Entwickelung trat 3 Tage nach dem Impfen ein. Es fiel auf, dass die Pocken schwer heilten (bis zu 6 Wochen), und dass eine Temperaturerhöhung bis

zu 38,5° und 39,0° auftrat, ohne dass ein objektiver Befund erhoben werden konnte. Von der Zeit an nahm das Kind nicht mehr zu und seine Muskulatur wurde schlaff. Auch seine Lebhaftigkeit liess nach, sodass sein trauriges und bedrücktes Aussehen auch fremden Personen auffiel. Dagegen war die Entwickelung der Intelligenz nicht behindert. Dies geht aus Sprechversuchen wie Pap—pap, Mam—mam, E—e (Emma), hervor. Die körperlichen Fähigkeiten liessen hingegen augenfällig nach, denn das Kind wollte nicht mehr stehen und sitzen, auch nicht mehr auf den Erdboden, sondern war nur zufrieden, wenn es getragen wurde. Dabei ging die Zahnentwickelung ruhig weiter; Katarrhe der Luftwege wurden nicht bemerkt. In dieser Zeit — im Alter von $^3/_4$ Jahren — begann eine Volumzunahme der letzten Phalangen der Finger und Zehen bemerkbar zu werden, auch fiel starkes Pulsieren der Halsgefässe auf. Allgemeine Venenstauung wurde indessen nicht bemerkt.

14 Tage vor seinem Tode (Anfang des 11. Monats) bekam es zum ersten Male einen Anfall: Das Kind schrie lebhaft, plötzlich hörte es auf zu schreien, liess das Köpfchen hängen und war bewusstlos. Dieser Zustand währte gegen 2 Minuten. Dabei zeigte das Kind hochgradige Cyanose und liess unter sich gehen. Tiefe, langgezogene Respirationen mit Auf- und Abbewegen des Kopfes unter starkem Hervortreten der accessorischen Hilfsmuskeln stellten sich ein. Die Pupillen waren stark erweitert, der Puls ist aber nicht beobachtet worden.

Die Art und Weise, wie das Kind wieder zu sich kam, glich dem Erwachen aus einem tiefen Schlafe; das Kind war offenbar noch benommen und später etwas abgespannt.

Solche Anfälle wiederholten sich öfter, nur nicht mit gleicher Intensität. Meist waren sie von geringerer Heftigkeit, und das Kind erholte sich rasch wieder, wenn es auch kurze Zeit wie benommen war. Nach einem der oben geschilderten heftigen Anfälle, der mit kurz dauernden, allgemeinen Krämpfen verbunden war, erlangte das Kind sein

Bewusstsein nicht wieder. Es lag da mit halb offenen Augen, sehr weiten Pupillen und angestrengter Atmung, die nach 10 Minuten ruhiger wurde. Der Puls war sehr klein und betrug 40 pro Minute. In einem heissen Bade wurde der Puls auf einige Minuten vorübergehend besser, 70 pro Minute, dabei schlug das Kind die Augen noch einmal weit auf, sodass die enorm weiten Pupillen sichtbar wurden, hierauf setzte der Herzschlag aus und nach einigen Atemzügen trat der Tod ein.

Die Untersuchung des Kindes, die nur einmal flüchtig vorgenommen wurde, in der Voraussetzung, dass nicht zu helfen sei, ergab normalen Lungenbefund, keine Ronchi. In der Herzgegend kein Pulsieren, desgleichen fehlte eine Pulsatio epigastrica. Die Herzdämpfung ist durch die Perkussion nicht festgestellt worden. Auskultatorisch liessen sich Geräusche über dem Herzen nicht ermitteln, sondern die Töne waren rein und sehr deutlich über die ganze Brust fortgeleitet.

Sektionsprotokoll. Für sein Alter gut entwickeltes Kind von gutem Knochenbau, guter Muskulatur, gutem Fettpolster. Totenstarre vorhanden, desgleichen Leichenflecke. Ohren, Lippen, Zunge, Finger und Zehen blau — Trommelschlägelfinger und -Zehen. — Schädel normal, grosse Fontanelle fast geschlossen; Pupillen weit und gleich. 4 obere, 2 untere Schneidezähne. Hals etwas kurz, keine Drüsen. — Thorax gut gebaut, gleichmässig, keine Verdickungen der Rippenknorpelansätze. — Zwerchfell steht tief, Pleuraraum beiderseits leer, Pleura selbst spiegelnd; die Lunge wenig collabierend, Bläschen besonders am Rande des Oberlappens deutlich, die linke Lunge 4lappig, die rechte 3lappig. — Auf dem Durchschnitt sieht die Lunge auffallend dunkelbraunrot aus, wie man sie bei Mitralfehlern findet; sie ist durchaus lufthaltig. — Das Herz liegt mit der Basis hinter dem Sternum und schaut mit der Spitze nach rechts. Nach Abpräparieren der Thymus zeigt sich ein einziges grosses, vom

Herzen abgehendes Gefäss, welches in einem Bogen nach rechts oben und hinten zieht, um an der rechten Seite der Wirbelsäule abwärts zu laufen. — Im Herzbeutel normale Menge gelblicher Flüssigkeit. — Das an sich gross erscheinende Herz wird mit Vorhöfen ohne ausgiebige Eröffnung aus der Leiche genommen behufs genauerer Präparation. — Beim Durchtrennen des Lungenhilus wird beiderseits das Vorhandensein einer Lungenarterie konstatiert. Ort und Zeit verboten, sich länger und eingehender mit dem Situs zu beschäftigen. —

Lage der Baucheingeweide normal. Leber gross von dunkelbraunroter Farbe, ebenso zeigte das Nierenmark einen blauen Saum.

Das in Formol conservierte Herz war entlang der rechten Kante des Ventrikelabschnittes eröffnet. Der Schnitt ging weiter über die Coronarfurche durch die Vena cava inferior und den rechten Rand des Vorhofsabschnittes. Ausserdem waren die Aorta von Anfang des Bogens abwärts, die Arteria anonyma, der Ductus arteriosus Botalli und die daran hangenden Gefässreste unregelmässig aufgeschlitzt.

Um eine Beschreibung des Äusseren und die Anfertigung von Abbildungen zu ermöglichen, mussten die Schnitte wieder durch Nähte sorgfältig geschlossen werden, was nach einiger Mühe dank der kaum merkbaren Volumsveränderung durch das Formol auch ganz befriedigend gelang.

Danach erscheint das Herz für ein 11 Monate altes Kind ziemlich gross, besonders im queren Durchmesser verbreitert und in der Richtung von vorn nach hinten abgeplattet. Die grösste Breite des Ventrikelabschnittes misst 60 mm, die Länge von der Mitte des Vorhofsteils bis zur Spitze 70 mm, die Dicke 34 mm. Die Spitze ist auffallend stumpf und abgerundet.

Nachdem nun noch eine schonende Präparation der Oberfläche möglichst viel Einzelheiten, vornehmlich auch die Kranzgefässe freigelegt hatte, zeigte eine Betrachtung der

Vorderfläche folgendes (Fig. 1): Ein Sulcus longitudinalis anterior ist nicht ausgeprägt. Von der Basis des Ventrikels und zwar von der Mitte aus nach links entspringt unvermittelt, ohne eine Andeutung einer Conusbildung, ein mächtiges Gefäss, die Aorta, von den beiden Herzohren umklammert. Der Bulbus Aortae giebt sogleich einen mittelstarken Gefässstumpf nach rechts hin ab, die Arteria coronaria dextra. Diese teilt sich sofort in zwei Hauptäste, einen absteigenden und einen queren. Der absteigende zieht etwas nach links von der Mitte des Ventrikelabschnittes gegen die Herzspitze hin und giebt noch in der Höhe der Kranzfurche ein Stämmchen vor dem Bulbus Aortae weg nach links hin ab, das mit absteigenden Zweigen sich auf den Ventrikelabschnitt in der Nähe seiner Basis verteilt. — Der quere Hauptast schlüpft in der Coronarfurche unter das rechte Herzohr und sendet seine Zweige gegen den rechten Vorhof, hauptsächlich aber auf die rechte Hälfte des Ventrikelabschnittes herab. Speziell zeichnet sich ein Zweig durch Grösse und oberflächliche Lage aus, der etwas nach rechts von der Mitte, parallel dem grossen absteigenden Hauptast über den Ventrikel gegen die Herzspitze verläuft.

Die aufsteigende Aorta zeigt ausser der Stärke des Umfangs keine Besonderheiten. Sie geht mit leichter Biegung in den nach rechts geneigten Arcus Aortae über. Der Aortenbogen giebt die grossen Gefässstämme ab, und zwar zunächst von der rechten Hälfte des oberen Umfangs die kräftig entwickelte Arteria anonyma, die sich bald in die Carotis und Subclavia dextra teilt; die Carotis und Subclavia sinistra entspringen ein wenig nach links und dorsal davon von der grössten Convexität des Aortenbogens. Die Aorta descendens ist von der Vorderseite her kaum zu sehen. Sie verschwindet nach hinten mit einer Biegung nach links.

Eine Pulmonalarterie ist zunächst ebensowenig wie ein Conus pulmonalis bemerkbar. Schiebt man dagegen das rechte Herzohr zur Seite, so tritt ein dünner, etwas abgeplatteter Bindegewebsstrang hervor, der rechts und hinten

der Aorta durch den Pericardüberzug angepresst war und mit dem unteren Ende leicht verbreitert rechts hinter dem Aortenursprung an der Ventrikelbasis haftet. Vor dem oberen Rande des Vorhofsabschnittes schwillt dieser Strang konisch an und geht in der Hauptsache in einen dünnwandigen, annähernd bleistiftstarken Gefässtruncus über, der sich nach rechts wendet und in zwei gleichstarke Äste teilt. Es handelt sich augenscheinlich um die Arteria pulmonalis dextra. Ihr centrales Ende steht nach links und hinten durch einen kurzen Querstamm, die A. pulmonalis sinistra, mit dem Ductus Botalli in Verbindung.

Der Vorhofsabschnitt ist rechts gut entwickelt. Das zweimal eingekerbte rechte Herzohr legt sich um den vorderen rechten Umfang des Bulbus Aortae herum. Das linke Herzohr, welches von vornher nur wenig sichtbar ist, zeigt einfache Modellierung und ist ziemlich stumpf. Es legt sich von der anderen Seite um den Bulbus Aortae herum. Am oberen Rand des rechten Vorhofsabschnittes tritt an der Basis des Herzohrs ein grosses venöses Gefäss ein, anscheinend eine Vena cava superior dextra. Der Stumpf liegt ventral zur Arteria pulmonalis dextra, nach rechts von der Aorta.

Der Kammerteil ist vom Vorhofsabschnitt rechts und links von der Aorta durch den tiefen Sulcus coronarius gut abgesetzt. Die Vorderfläche ist gut gewölbt, die Spitze ist auffallend abgerundet; das Verhältnis der grössten Länge zur grössten Breite ist 60 : 50 mm. Ausser den bereits oben geschilderten Verzweigungen der Arteria coronaria dextra finden sich auf der Vorderfläche noch einige Venen (Vv. cordis anteriores). Eine starke Vene nimmt etwa an der Herzspitze ihren Anfang und zieht anfangs in leichtem Bogen, später ziemlich gestreckt über den Ventrikelabschnitt in der Nähe des rechten Randes. Ihr Stamm deckt einen absteigenden Zweig des queren Astes der Arteria coronaria dextra, überbrückt den Sulcus coronarius und mündet direkt in den unteren Rand des Vorhofsabschnittes, nahe der Basis des rechten Herzohres. Mehr gegen die Mitte des Ventrikelabschnittes

sammeln sich über dessen basaler Hälfte in der Umgebung des Hauptzweiges des queren Astes der Arteria coronaria dextra eine Anzahl kleiner Venen zunächst in zwei Stämmchen, die sich unter dem rechten Herzohr vereinigen und da ebenfalls direkt in den Vorhof einmünden.

Bei der Betrachtung der Rückseite des Herzens (Fig. 2) tritt uns zunächst die absteigende Aorta entgegen, die wir auf der Vorderseite soweit verfolgen konnten, dass sie nach links abzubiegen schien. Thatsächlich wendet sich jedoch der Aortenstamm caudalwärts. Von seinem dorsalen Umfang, nach rechts von der Mitte, entspringen 7 Stämmchen, Arteriae intercostales sinistrae. Den sechs letzten von ihnen entsprechen ebenso viele Arteriae intercostales dextrae, die ganz rechts vom Ventralumfang der Aorta abgehen, anfangs ventral-caudalwärts, dann dorsal-cranialwärts umbiegend. Von der Concavität des Arcus Aortae entspringen nebeneinander 2 Gefässe, der Ductus arteriosus Botalli und rechts davon eine bedeutend schwächere Arterie, die nach rechts strebt und sich dorsal zur rechten Lungenarterie in ein paar Ästchen teilt (Arteria bronchialis dextra?). Den Ductus Botalli übersieht man in seinen Beziehungen am bequemsten, wenn man die Aorta descendens nach oben klappt (Fig. 3). Der etwa 4 mm im Durchmesser haltende ca. 11 mm lange Ductus biegt scharf abwärts und endet auf einem Gefässrest, dessen relativ enges Lumen sich über dem Cranialrand des Vorhofsabschnittes des Herzens nach links öffnet, während er sich nach rechts mit dem centralen Ende der Arteria pulmonalis dextra verbindet. Es handelt sich hier augenscheinlich um die Arteria pulmonalis sinistra.

An dem Herzen zeigt der Vorhofsabschnitt durch die Anordnung der daran bemerkbaren Gefässstümpfe eine deutliche Absetzung einer umfangreicheren, aber einfacher modellierten linken Partie, woran sich nur ein Gefäss begiebt, gegen die etwas kleinere, aber ziemlich dicht mit Gefässen besetzte rechte Partie. Das von links und obenher einmün-

dende starke Gefäss kann nur eine Vena cava superior, und zwar der Lage nach eine linke sein. Von rechts und unten dagegen kommt die sehr starke Vena cava inferior und mündet in den rechten unteren Abschnitt des Vorhofteils. Oberhalb ihrer Eintrittsstelle, aber nach rechts von der Cava superior sinistra münden die Pulmonalvenen, zwei rechte und zwei linke. Zwischen der oberen rechten und linken Pulmonalvene sitzen zwei kleine Gefässstämmchen, deren Herkunft nicht mehr festgestellt werden kann.

Auch auf der Hinterseite ist die Basis des Kammerteils vom Vorhofsabschnitt gut abgesetzt, erscheint an der linken Seite sogar tief abgeschnürt. Der Kammerabschnitt ist im allgemeinen stark abgeplattet. Vom linken Drittel des Sulcus coronarius zieht als seichte Furche ein Sulcus longitudinalis posterior nach unten, nicht direkt gegen die Spitze, sondern etwas nach links von derselben. Diese Furche teilt die Hinterfläche in einen grösseren rechten und einen kleineren linken Abschnitt. In ihr verläuft etwa von der Herzspitze ein im Bogen herüberziehender, starker, oberflächlicher Venenstamm mit seitlichen Zuflüssen nach dem Sulcus coronarius hin. Er verschwindet da unter dem etwas überhängenden linken Vorhofsabschnitte und mündet direkt in diesen ein (V. cordis media). Eine zweite, etwas schwächere Vene sammelt das Blut aus der Gegend der Herzspitze und vom rechten Ventrikelrande und tritt in den Sulcus coronarius in der Nähe der Vena cava inferior, um mit scharfer Wendung nach links ebenfalls direkt in den Vorhof zu münden. (V. posterior ventriculi dextri). — Von Arterien kommt auf der Rückfläche die starke Arteria coronaria sinistra in der Kranzfurche rechts neben der erstgenannten Vene zum Vorschein. Sie teilt sich im Sulcus coronarius in zwei Äste. Ein querer verläuft im Sulcus nach rechts und dringt schliesslich unter der aufsteigenden Vene ins Herzfleisch; ein stärkerer absteigender liegt im Sulcus longitudinalis posterior unter und anfangs nach rechts von der Vene, kreuzt diese weiterhin spitzwinklig und zieht mit dem Endstück links von der Vene

und parallel mit dem Herzrand bogenförmig gegen die Herzspitze. Ein kleiner dritter Ast geht rückläufig in die Wand des linken Vorhofsteiles, dagegen versorgt der transversale den rechten oberen Abschnitt und der absteigende den linken unteren des Kammerteils.

Das Herz war in seinem Kammerteil durch einen Schnitt entlang der Kante halbiert, sodass man beim Auseinanderlegen der Hälften einen vollen Überblick über den Binnenraum erhält. Wie Fig. 5 zeigt, ist nur ein einziger zusammenhängender Ventrikel vorhanden, der durch einen dicken, niedrigen, von der Vorder- zur Hinterwand ziehenden Wulst, das rudimentäre Septum, in zwei sehr ungleiche Unterabteilungen zerlegt wird. Die linke kleine Abteilung steht an der Basis durch eine runde, durch 3 Klappen geschlossene Öffnung mit der Aorta, die rechte Abteilung durch eine grosse, scheinbar ebenfalls von 3 Klappen umgebene Öffnung mit dem Vorhofsteil in Verbindung. Man sieht, dass die Herzspitze ausschliesslich der grossen rechten Abteilung angehört.

Die grösste lichte Höhe des Gesamtventrikels, zwischen Herzspitze und Basis des venösen Klappenapparates gemessen, beträgt 47,5 mm, die lichte Weite maximal 51 mm; der Abstand zwischen Vorder- und Hinterwand überschreitet an dem in relativ starker Abflachung gehärteten Organ 16 mm nicht.

Die Dicke der Muskelwand ist in der rechten Abteilung — ausser an der Herzspitze — erheblicher als links und erreicht 7 mm; an der Spitze beträgt das Minimum 2 mm. In der linken Abteilung täuscht zunächst das Vorhandensein grober Muskelpfeiler eine grössere Dicke vor, in Wahrheit aber misst die kompakte Muskelwand nicht mehr als 1,75—3,5 mm. Das rudimentäre Septum erreicht seine grösste Dicke mit 11,5 mm etwas oberhalb der Mitte.

Ausser dem Misverhältnis im Rauminhalt des linken Ventrikels gegenüber dem rechten, wie es an der Fig. 5 zur Genüge hervortritt, fällt der grosse Unterschied in der

Modellierung der Wandung auf. Vorder- wie Rückwand des linken Ventrikels sind von einer Anzahl dicker und breiter, längsgestellter Muskelbalken bezw. Pfeilern eingenommen, die durch schwächere Querbalken unter sich verbunden sind. Die so entstehenden relativ engen Öffnungen bilden die Zugänge zu einem System von tiefen unter einander kommunizierenden Spalten und Buchten. Die Spitze des Ventrikels verliert sich in derartigen Spalten, die weit unter den Ursprung des Septums vordringen. Das Ostium arteriosum besitzt einen Durchmesser von 13,5 mm und wird durch 3 fast gleichgrosse Taschenklappen, eine vordere mediale (Fig. 5, *1*), eine hintere mediale (Fig. 5, *2*), und eine laterale (Fig. 5, *3*) geschlossen.

Im Vergleich zu diesem relativ primitiven Verhalten des linken Ventrikels erscheint der rechte ausserordentlich hoch entwickelt. Ausser im Bereich der oberen Hälfte des rudimentären Septums ist die Wandung von einem reichen Netzwerk feiner und grober, untereinander anastomosierender Fleischbalken bedeckt. Das Ostium atrioventriculare, dessen Querdurchmesser innerhalb der Klappe 19,5 mm beträgt, ist fast in gleicher Ebene gelegen mit dem Ostium arteriosum des linken Ventrikels, und von ihm nur durch einen schmalen Zwischenraum getrennt. Man sieht vom Ventrikel aus 3 Klappensegel. Davon steht das grösste medial, gerade gegenüber dem Defekt in der Scheidewand; von den beiden anderen, die sich rechts vorn und hinten befinden, ist das vordere Segel das kleinere. Bei der Betrachtung vom Vorhof her bemerkt man noch ein viertes Segel in Gestalt eines kleinen dreieckigen Zwickels (s. Fig. 4) zwischen das grosse mediale und das kleinere vordere Segel eingeschaltet. Die Segel erscheinen sehr kräftig, aber nicht pathologisch verdickt. An ihren Rändern und teilweise auch an ihrer Unterfläche inserieren sich die Chordae tendineae, die von ca. 10 kräftig entwickelten Papillarmuskeln ausgehen. Die Papillarmuskeln sind in 3 gut gegeneinander abgesetzte Gruppen gestellt, eine vordere, eine hintere und eine rechte. Die vordere Gruppe, aus vier teilweise verschmolzenen Muskeln

gebildete, erhebt sich von der Vorderwand etwas nach rechts von der Mitte und schickt ihre Chordae an die Vorderhälfte des medialen und an das linke Drittel des vorderen Klappensegels. Die hintere, ebenfalls aus 4 teilweise verschmolzenen Muskeln bestehend, tritt etwa aus der Mitte der Hinterwand hervor und ergreift mit ihren Sehnenfäden, die hintere Hälfte des medialen und die linke Hälfte des hinteren Segels. Die 2 Muskeln der rechten Gruppe stehen im Winkel zwischen Vorder- und Hinterwand; ihre Chordae inserieren sich an die rechten zwei Drittel des vorderen, die rechte Hälfte des hinteren und einige noch an die Mitte des medialen Segels. Die 3 Gruppen grenzen in dem Gesamtraum des rechten Ventrikels einen kleinen rechten Abschnitt, in den sich das Ostium venosum öffnet, von einem grösseren linken ab, dessen Hauptaxe durch den Defekt im Septum direkt gegen das Ostium arteriosum gerichtet ist. Die Kommunikation zwischen beiden Abschnitten erfolgt durch einen relativ engen Spalt zwischen der vorderen und hinteren Gruppe der Papillarmuskeln.

Das unvollendet gebliebene Septum ventriculorum stellt einen mächtigen, kompakten Muskelwulst dar, der in der Schnittfläche eine Höhe von ca. 27 mm erreicht. Er tritt aus der Hinterwand des Herzens ziemlich unvermittelt heraus, steigt dagegen an der Vorderwand als kräftige, nach rechts hin abgeflachte, gegen den linken Ventrikel hin überhangende Leiste empor, bis zur Basis des Kammerteils, zwischen arteriellem und venösem Ostium. Der ganze Septumwulst ist concav gegen den rechten, convex gegen den linken Ventrikel vorgebuchtet. Die grösste Höhe des Defektes liegt etwas hinter der Mitte des Septums und beträgt 23 mm. Die Öffnung des Defektes erscheint als schmales Oval.

Das Endocard, das im allgemeinen die Ventrikel als dünnen Überzug auskleidet, zeigt sich in der oberen Umgebung des Septumdefekts und entlang dem hinteren Umfang des Ostium arteriosum weisslich verdickt. An letzterer Stelle hebt sich die Verdickung als eine links ca. 6 mm, nach der Mitte der

Kammerbasis ca. 10 mm breite Fläche durch eine deutliche Querleiste (Fig. 5, *o*) gegen die Rückwand des linken Ventrikels ab. Diese Leiste endet an der Basis des medialen Tricuspidalissegels zwischen dem mittleren und hinteren Drittel.

An der Vorderwand beginnt die Endocardverdickung streifenförmig auf der Kante des Septumrudiments (Fig. 5, *p*), bedeckt dessen aufsteigenden Schenkel und schiebt sich nach rechts über einen derben, flachen Muskelwulst der Vorderwand, um vor dem am meisten links stehenden Papillarmuskel der vorderen Gruppe mittels einer Anzahl platter, Sehnenfäden-ähnlicher Bildungen auf das Trabekelsystem auszustrahlen. Der konkave, nach rechts teilweise freie, aber der Vorderwand eng anliegende Unterrand dieser Verdickung steht an seinem Bogenscheitel ca. 10 mm von der Kammerbasis ab.

Eine an der Einpflanzungsstelle der rudimentären A. pulmonalis in deren Richtung durch die Kammerbasis gestochene Nadel kommt unterhalb der Concavität dieser Endocardverdickung in der rechten Kammer zum Vorschein (Fig. 5, *x*).

Um das Innere des Vorhofsabschnittes (Fig. 4) übersehen zu können, wurde dieser durch einen Schnitt eröffnet, welcher an der rechten Herzkante im Sulcus coronarius beginnt, transversal auf der Höhe des oberen Vorhofsumfanges verläuft und in der Kante des linken Herzohres nahe der Spitze endet. Der Schnitt scheidet die von rechts vorn und oben her in den rechten Vorhofsteil mündende V. cava superior dextra und das rechte Herzohr von der rechts oben resp. unten liegenden Eintrittsstelle der Pulmonalvenen und der V. cava inferior; weiterhin umgreift er die Mündung der V. cava superior sinistra an ihrer vorderen Peripherie. Dagegen wird der rechte Vorhofsteil etwa in der Mitte halbiert, so dass der vordere Abschnitt mit dem Herzohr von dem hinteren abgetrennt wird.

Ein Blick in den gespaltenen Vorhofsabschnitt lässt sofort erkennen, dass die normale Trennung in ein rechtes und linkes Atrium nicht eingetreten, sondern dass nur ein einziger, grosser, quergelagerter Raum vorhanden ist. Sein grösster Durchmesser beträgt 51 mm. Durch eine dorso-ventral verlaufende Fleischbrücke, von der weiterhin noch die Rede sein wird, ist eine sehr unvollständige Scheidung in einen rechten und einen linken Abschnitt mit je einem Herzohr angedeutet. Der Boden des rechten Abschnittes wird von dem grossen Ostium atrioventriculare dargestellt. Oben vorn tritt die V. cava superior dextra ein, gerade gegenüber dem Ostium und über dem weiten, röhrenförmigen Eingange des rechten Herzohrs. In eine Bucht an der Rückwand münden von unten her die V. cava inferior, etwa hinter der Mitte des Ostium, darüber, im ganzen ein wenig nach links, die Vv. pulmonales.

Der linke Vorhofsabschnitt erscheint in der Hauptsache wie ein mächtiges Herzohr. Nur rechts oben und hinten ist ein relativ kleiner Bezirk abgegrenzt, in dem die Einmündung der V. cava superior sinistra erfolgt. Als Boden des linken Abschnittes kann man ausser einem kleinen, links unter der Fleischbrücke hervortretenden Abschnitt des Ostium venosum einen 4—6 mm breiten, glatten Streifen der Wandung ansehen, der sich vom linken Umfang des Ostium venosum aus unter allmählicher Verschmälerung bis in das Herzohr zieht. Etwa in der Mitte dieses Streifens mündet in einer querovalen Vertiefung die grosse Vene des Sulcus longitudinalis posterior (V. cordis media).

Die Wandmuskulatur des ganzen Vorhofsabschnittes ist kräftig, meist in Form von Pilastern und Musculi pectinati entwickelt. Deren Dicke erreicht stellenweise, besonders zwischen der Einmündung der V. cava superior sinistra und der Lungenvenen 3—5 mm.

Die oben erwähnte Fleischbrücke möchte man vielleicht als das rudimentär entwickelte Septum atriorum betrachten, aber die Beziehungen zu den einmündenden Gefässen sind

so komplizierte, dass vorerst von einer Identifizierung abgesehen werden mag. Die Brücke ist vorn 5,5 mm, hinten, am Übergang in die Rückwand, 16 mm breit, im gestreckten Zustande 17 mm lang, also etwa dreieckig. Sie überschreitet das Ostium atrioventriculare etwa zwischen dem ersten und zweiten linken Viertel seiner Breite. Ihre Oberfläche ist nicht plan, sondern stellt eine nach oben offene, rückwärts sich verbreiternde flache Rinne dar. Die Brücke wird im wesentlichen aus zwei kräftigen Fleischbalken zusammengesetzt, die unter sich durch kleine Querbalken verbunden sind. Der linke Balken erscheint durch kleine Spalten etwas längszerklüftet; seine Hauptebene steht etwa senkrecht zu der des Ostium venosum. Der Ursprung der ganzen Bildung befindet sich ungefähr in der Mitte der Vorderwand des Vorhofsteiles, dicht über dem Ostium venosum; dabei greift der rechte Brückenbalken und der rechte Rand des linken nach unten bis auf die Mitte der Basis des grossen medialen Tricuspidalissegels. Der rechte Balken beginnt vorn rundlich und schmal, verbreitert sich rückwärts, und umgreift im Ansatz den vorderen Umfang der Mündung der V. cava inferior. Der freie rechte Rand biegt am hinteren Umfang des Ostium venosum abwärts gegen die Mitte der Basis des rechten hinteren Klappensegels. Die Hauptportion geht aber als kräftige, muskulöse, anfangs bis 3 mm hohe Leiste (Fig. 4, *a*) am rechten Umfang der Cava inferior entlang und steigt an der Rückwand empor, um unter allmählicher Abflachung in der Höhe der V. pulmonalis dextra superior auf einen flachen, glatten Muskelwulst auszulaufen. Dieser, ca. 5 mm breit, entwickelt sich an der rechten Wand der Lungenvenenbucht, biegt am Vorhofsdach nach vorn um, umgeht die Cava superior rechts und vorn und endet als kräftiger Pilaster links vom Eingang des rechten Herzohrs über dem Randwulst des Ostium venosum (Fig. 4, *b*).

Der stärkere linke Balken schickt von seinem freien linken Rande eine niedrige Leiste ca. 8 mm weit an der Vorderwand empor (Fig. 4, *x*); nach hinten verbreitert er

sich ebenfalls, erreicht die Rückwand des Vorhofes am linken Umfang der Bucht, in die die Lungenvenen einmünden, und verschmilzt hier in seinem rechten Abschnitt mit der Wand. Der linke freie Rand steigt jedoch zwischen der Lungenvenenbucht und der Einmündung der V. cava superior sinistra an der Rückwand empor, zieht am Dache des Vorhofs vorwärts und weiterhin an der Vorderwand herab bis an den glatten Bodenstreifen des linken Vorhofsabschnittes, ca. 4 mm nach links von dem Ursprunge des linken Brückenbalkens (Fig. 4, *c*). Zwischen den Wülsten *b* und *c* findet sich ferner am Dach des Vorhofs ein kräftiger Wulst, der unterhalb der Mündung der Cava superior dextra vereint mit *b* entspringt, die Cava links umgreift und links von der V. pulmonalis superior sinistra am vorderen Umfang der Venenbucht endet (Fig. 4, *d*).

Die Mündung der V. cava superior sinistra wird an ihrem linken Umfange umgriffen von einem 4—5 mm breiten Muskelpfeiler (Fig. 4, *e*), der an der Vorderwand ziemlich brüsk links neben dem absteigenden Ende des Wulstes *c* entspringt, am Vorhofsdach rückwärts und dann links von der V. cava superior sinistra abwärts verläuft, um schliesslich an der Rückwand nach rechts umzubiegen und unter dem hinteren Ende der Fleischbrücke breit in den Hinterrand des Ostium atrioventriculare über der linken Hälfte des hinteren Klappensegels auszulaufen. Ziemlich auf der Höhe dieses Wulstes verläuft eine zarte, maximal 1 mm breite Endocardfalte, die noch vor dem hinteren unteren Ende des Wulstes verschwindet, vorn aber noch über dessen Ursprung hinaus in eine etwa 1 mm breite, platte Trabekel übergeht. Vor der Mündung der Cava superior sinistra läuft an der hinteren Wand des Vorhofs eine aus den Wülsten *c* und *e* gebildete Rinne herab, die unter der Mitte des hinteren Ansatzes der Fleischbrücke an einigen grösseren Spalten der letzteren endet. Der vordere Ansatz der Fleischbrücke liegt, wie man sich leicht überzeugen kann, in direkter Fortsetzung der verdickten Endocardleiste (Fig. 5, *o*) der Ventrikelwand

unterhalb des hinteren Umfanges des Ostium arteriosum. Ausser diesen Modellierungen zeigt die Wandung beider Hälften des Vorhofsraumes und der Herzohren eine kräftige Entwickelung von Mm. pectinati, ausser in dem von den Wülsten *b* und *c* eingeschlossenen, die Venenmündungen enthaltenden Wandabschnitt. In der rechten Vorhofsabteilung gehen die Mm. pectinati von dem glatten Rande des Ostium venosum aus und bilden Curven gegen den Wulst *b*; links biegen sie ebenfalls von dem Umfang der unter der Fleischbrücke vortretenden Ostiumpartie auf und nehmen weiterhin ihren Ausgang von den Rändern des platten Bodenstreifens, wie die Strahlen vom Federschaft; sie schwingen sich z. T. in schlanker S-förmiger Curve über Wände und Dach zum Wulst *c*. Zwischen dem Ostium venosum und der Fleischbrücke bleibt auch bei völlig geschlossenem und etwas gegen den Vorhof emporgetriebenem Klappenapparat noch eine enge Kommunikation zwischen links und rechts.

Die Einmündungen der Herzvenen in den Vorhof liegen bis auf die schon erwähnte linke V. cordis media versteckt in der Tiefe der Buchten zwischen den Mm. pectinati und zwar an den Stellen der Vorhofswand, an die man die Venen von aussen herantreten sieht. Von einem Sinus coronarius findet sich keine Andeutung.

Betrachten wir noch mit einem Blick das spezielle Verhalten der grossen Gefässe, so ist zunächst nachzutragen, dass die A. coronaria dextra aus dem rechten vorderen, die A. coronaria sinistra aus dem rechten hinteren Sinus Valsalvae entspringt. Oberhalb des Abgangs der Kranzarterien hat die Aorta einen Umfang von 47 mm, jenseits des Ductus arteriosus von ca. 30 mm. Das Mass der aufsteigenden Aorta übertrifft demnach weit den normalen Umfang, der für das Alter von $1^1/_2$ bis 2 Jahren von Beneke (nach Vierordts Tabellen) erst auf 34,4 mm angegeben wird.

Der Ductus arteriosus ist noch durchgängig. Er entspringt aus der Aorta unter einem Winkel von etwa 100°. Die äusserlich sichtbare Krümmung ist im Inneren noch viel

schärfer ausgeprägt, indem die allgemein verdickte und in leicht geschlängelten Wülsten abgehobene Intima im Scheitel der Bogenkrümmung zu einer hohen, das Lumen stark verengenden Querleiste aufgewuchert ist. Die Hauptverengung liegt jedoch an dem Pulmonalisende; hier hat teils die Intimawucherung hohe, dichtstehende Wulstfalten aufgeworfen, teils ist schon eine unnachgiebige Schrumpfung eingetreten, die auch auf die Wand der Pulmonalisteilung übergreift, sodass die Kommunikation zwischen rechter und linker Pulmonalarterie gerade noch für den Kopf einer Insektennadel durchgängig geblieben ist. Gegenüber dieser Verdickung und Verengung der Pulmonalisteilung fällt umsomehr die Dünnwandigkeit und Weite der Aa. pulmonales auf. Die auffallende Weite der Lungenarterien bei Stenosierung des Stammes und des Ductus arteriosus findet sich in der Litteratur mehrfach erwähnt (vgl. z. B das Citat von Kussmaul). Sie scheint für eine Unabhängigkeit der Gefässweite von der Menge des durchströmenden Blutes zu sprechen, während man andrerseits gerade im Interesse des zu versorgenden Organs eine Anpassung beider aneinander voraussetzen sollte. Aber gerade für die Lungenarterien hat M. Wiener in einer auf Anregung W. Roux' ausgeführten Untersuchung feststellen können, dass sie bereits beim Foetus so weit waren, wie die Arterien an 4—6 mal so schweren Organen desselben Embryo. Roux hält es für wahrscheinlich, dass es sich hier um eine selbständige, vererbte Ausbildung der Gefässweite handelt: Die Gefässe wachsen schon im Voraus auf den späteren Gebrauch hin. — Der Rest des Pulmonalisstammes ist übrigens von dem in Fig. 1 sichtbaren conischen Abschnitt abwärts noch auf eine kurze Strecke für eine feine Sonde zugänglich.

Bezüglich der absteigenden Aorta giebt das Sektionsprotokoll an, sie sei an der rechten Seite der Wirbelsäule verlaufen; über die Beziehung zu den Bronchien ist nichts gesagt. Wir dürfen mit voller Bestimmtheit diese Annahme als irrtümlich bezeichnen: Die Aorta ist sicher über den

linken und nicht über den rechten Bronchus gegangen, und hat ebenso sicher an der linken Seite der Wirbelsäule gelegen. Dafür spricht 1. die Art der Krümmung des Aortenbogens, 2. die Reihenfolge der von der Convexität des Rohres entspringenden grossen Gefässe, 3. die Verbindung des Ductus arteriosus mit der linken A. pulmonalis, 4. und ganz besonders noch die charakteristische Krümmung sämtlicher noch vorhandenen rechten Intercostalarterien, die mit dorsaler Concavität die Wirbelsäule nach rechts hin übergreifen mussten. Auch die Art der Durchtrennung der beiderseitigen Intercostalarterien ist Beweis dafür: Der rechts von der Leiche stehende Obducent hat beim Hochziehen des Herzens die linken Intercostalarterien ziemlich glatt an der Wurzel durchschnitten, die rechten aber vor dem Durchschneiden in dem lockeren mediastinalen Bindegewebe erst etwas hochgezogen.

Kurz zusammengefasst bietet unser Fall also ein Beispiel von Cor biloculare mit Dexiokardie ohne regulären Situs inversus. In den einheitlichen Vorhof ergiessen sich von oben her zwei Vv. cavae superiores, von denen die linke die stärkere ist, von hinten her 4 (6) Lungenvenen, von unten her die Cava inferior. Die letztgenannte nimmt ebenso wie die Cava superior dextra ihre normale Stelle ein, die Cava superior sinistra tritt direkt in den Vorhof ohne Vermittelung eines Sinus coronarius, der überhaupt fehlt. Es kann sich dabei nur um eine der normalen rechtsseitigen analoge Aufnahme des linken Horns des embryonalen Sinus venosus in den Vorhof handeln. Die Lungenvenen sind in toto abnorm nach rechts verlagert. Die beiden Herzohren erscheinen der äusseren Form nach vertauscht. Eine Fleischbrücke, die den Vorhof im Innern in einen rechten und linken Abschnitt zerlegt, entspricht in ihrem linken Anteile dem Septum I (Born), das sich normal zur Valvula foraminis ovalis ausgestaltet haben würde, in ihrem rechten Anteil augenscheinlich der Valvula venosa dextra (Valvula

Eustachii), die sich nach oben und vorn in den Wulst *b*, das Septum spurium fortsetzt. Wulst *c* gehört noch zum Septum primum; Wulst *d* entspricht dem normal dazu nach rechts gelegenen Septum II (Born), dem normalen späteren Limbus fossae ovalis (Vieussenii). Wulst *e* kann seiner ganzen Topographie nach nur als abnorme Valvula venosa sinistra betrachtet werden. Die Kommunikationsöffnung zwischen rechtem und linkem Teil des Vorhofs unterhalb der Fleischbrücke ist das Ostium I (Born), die grosse Öffnung oberhalb der Brücke das Ostium II (= foramen ovale). — Das Ostium atrioventriculare ist ungeteilt geblieben und geht abnormer Weise in den rechten Ventrikel statt in den linken. Beide Ventrikel kommunizieren breit durch die primitive Interventricularöffnung über das auf primitiver Entwickelungsstufe stehen gebliebene Septum inferius (His) hinweg. Der rechte Ventrikel ist abnorm weit und kräftig, der linke abnorm klein und eng. Von den Ostia arteriosa ist nur das der Aorta vorhanden, das „normal" im linken Ventrikel liegt. Die Aorta ist abnorm weit und entspringt ohne Conus aus dem Ventrikel. Von dem Stamme der A. pulmonalis ist nur aussen ein bindegewebiges Rudiment vorhanden, das sich rechts hinten von der Aorta in der Stellung der „corrigierten Transposition" befindet. An seinem peripheren Ende hängt es noch mit den wegsamen Lungenarterien zusammen, die von der Aorta her durch den ebenfalls noch offenen Ductus arteriosus (Botalli) gespeist wurden, aber wie dieser stellenweise durch Wucherung der Intima und Sklerosierung der bindegewebigen Wand stark stenosiert sind. — Von den Aa. coronariae giebt die rechte den Ramus descendens anterior in der Richtung des Sulcus longitudinalis anterior ab. Die grossen Äste der Aorta entspringen in normaler Reihenfolge, der Ductus arteriosus ist mit der linken Lungenarterie in Verbindung; die Aorta überschritt normal den linken Bronchus und stieg links an der Wirbelsäule caudalwärts.

Über den Zeitpunkt der Störung in der Entwickelung dieses Herzens finden wir einen Anhalt in den Schlussbe-

trachtungen Borns zu seinen Beiträgen zur Entwickelungsgeschichte des Säugetierherzens. Born analysiert da einen Fall von J. Arnold, der dem unsrigen in mancher Beziehung ähnelt (übrigens im Folgenden auch auszugsweise wiedergegeben ist) und stellt ihn nach der Zeitbestimmung von His an das Ende der vierten Embryonalwoche.

Eine Umschau in der ausgedehnten Literatur über congenitale Herzmisbildungen zeigt uns, dass über Fälle von Cor biloculare bezw. Cor triloculare biatriatum eine grössere Anzahl von Beobachtungen vorliegen, die manche Ähnlichkeit mit dem unsrigen besitzen, ohne ihn aber in der Häufung von Anomalien ganz zu erreichen. Im Nachstehenden sind eine Reihe solcher Befunde auszugsweise wiedergegeben, doch erhebt die Zusammenstellung nicht den Anspruch auf Vollständigkeit.

Symington, (On a specimen of a heart with incomplete interauricular and interventricular septa, one auriculo-ventricular opening (left) and a single arteriel orifice (aortic). Journal of Anatomie and Physiol., Vol. 34 (N. Ser. Vol. 14), Part. 3. (Proc. Anat. Soc. Great Britain and Ireland) S. XIV—XVI) untersuchte das Herz eines Kindes, das im Alter von 3 Jahren unter Cyanose gestorben war und fand zwei vollständig miteinander kommunizierende Vorhöfe; das unvollständige Septum atriorum sprang von der Hinterwand und den angrenzenden Teilen des Bodens und Daches als sichelförmige Falte hervor. Das Ostium atrioventriculare hatte seine primitive Stellung auf der linken Seite behalten, ohne dass eine Trennung in zwei Öffnungen sich eingeleitet hätte. In ähnlicher Weise persistierte der Bulbus arteriosus, ohne dass eine Trennung in zwei Arterien eintrat. Merkwürdigerweise hatten sich aber statt 4 nur 3 Aortenklappen differenziert. Vom Ostium pulmonale oder einer Tricuspidalis war keine Spur, vom Septum ventriculorum nur das Septum inferius (His) als dicke Muskelmasse mit cranialer Concavität vorhanden. Das Herz war also in physiologischer Hinsicht biloculär.

In dem Falle Rudolf's (A case of cor biloculare. Journ. Anat. and Physiol. Vol. 34. (N. S., Vol. 14, P. 3 (Proc. Anat. Soc. Great Britain and Ireland) S. XVII—XX) stammte das Herz von einem 16jährigen Mädchen, das intra vitam an Cyanose litt und dessen Tod durch Phthise erfolgte. Die beiden Atrien waren nur durch

eine sichelförmige Leiste getrennt, die an der Rückwand entsprang und am Boden und Dach des Atriums verlief. Das Septum ventriculorum war nur durch eine halbmondförmige Muskelleiste angedeutet. Ein einziges Ostium atrioventriculare öffnete sich in den linken Ventrikel, während an Stelle des rechten Ostium venosum nur eine flache Grube am Boden des rechten Vorhofsabteils angedeutet war; die Klappe war eine Bicuspidalis. Die beiden grossen arteriellen Gefässe entsprangen aus dem rechten Ventrikelabschnitt, und zwar die Pulmonalis links und hinter der Aorta. Das Pulmonalisostium war durch das Zusammenschmelzen von anscheinend nur zwei Klappen trichterförmig verengt. — Neben dem Septumdefekt und dem einfachen Atrioventricularostium ist also hier auch die korrigierte Transposition der Aorta und Pulmonalis hervorzuheben.

Keith, A. (Congenital malformation of the heart. (Proceed. of the Anat. Societ. of Great Britain and Ireland) Journ. Anat. and Phys. Vol. 33. P. 2. S. L—LV.) In dem Herzen eines Kindes von 9 Monaten waren beide Atrien durch ein Septum primum getrennt. Oberhalb einer das Foramen ovale repräsentierenden Öffnung schien ein Septum secundum durch eine Wandverdickung angedeutet. Das Septum ventriculorum fehlte vollständig. Aorta und Pulmonalis waren ebenfalls nicht getrennt, sodass die zwei Aa. pulmonales von der Rückseite eines Truncus arteriosus oberhalb der Semilunarklappen entsprangen. Die Atrioventricular-Öffnung war ungeteilt geblieben und von einer trichterförmigen Klappe mit zwei Hauptzipfeln umgeben. Auch dieses Herz muss ganz wie ein zweikammeriges gearbeitet haben.

Ähnlich fand Griffith, W. (Heart with imperfection of the septum of the ventricles and other anomalies, not giving rise to cyanosis during life. Journ. Anat. und Physiol. London. Vol. 31. N. S. P. 2 p. 20—21. 1897) bei einem Mädchen von 5 Monaten, das im Leben keine Cyanose gezeigt hatte, ein Septum atriorum, das mit abwärts schauendem, freiem, concavem Rande endete; das Ventrikelseptum war nur in Form einer niedrigen Leiste im unteren Teil des Kammerraumes vorhanden. An Stelle der Ostia venosa bestand nur eine einzige grosse Öffnung, mit Klappen versehen, die man einigermassen in einen Mitral- und Tricuspidalabschnitt sondern konnte. Die A. pulmonalis besass die doppelte Stärke der Aorta, sonst verhielten sich die grossen Gefässe normal.

Koehler, C. führt in seiner Arbeit (Beiträge zur Casuistik der Stenose des Ostium pulmonale, Diss. Halle 1894) einen Fall auf, wo sich bei einem 10 Monat alten Mädchen nur ein schmales, oberes, vorderes Stück der Vorhofsscheidewand vorfand, im übrigen waren die Vorhöfe vereinigt. Im Septum ventriculorum bestand ebenfalls

ein Defekt; die Klappensegel der beiden venösen Ostien bildeten eine fortlaufende Reihe in der Art, dass die Mitralsegel nach rechts mit ihren Rändern über das Septum ventriculorum hinweggriffen, und sich unmittelbar in die Tricuspidalsegel fortsetzten. Die A. pulmonalis ist stenosiert und hat nur zwei Klappen.

Pitschel, W. (Ein Fall von Persistenz des Truncus arteriosus communis. Diss. Königsberg 1897) untersuchte das Herz eines weiblichen Kindes, das 32 Stunden nach der Geburt gestorben war, und fand vom Septum atriorum nur eine Andeutung in Gestalt einer von oben herabhängenden Falte; das Septum ventriculorum fehlte vollständig. Die Mitral- und Tricuspidalklappe bildeten zusammen ein gemeinsames Ostium venosum, es sind nur 3 Klappensegel vorhanden. Aus einer dem Conus der Pulmonalarterie entsprechenden Stelle des gemeinsamen Ventrikels entspringt ein grosses arterielles Gefäss mit 3 ausgebildeten Semilunarklappen, das zunächst zwei Pulmonalarterien abgiebt. Weiterhin verengt sich der Arterienstamm und giebt die Anonyma und die Carotis sinistra von einer gemeinsamen nur durch ein zartes Bälkchen geteilten Öffnung ab. Die A. subclavia sinistra entspringt isoliert. Die A. coronaria dextra entspringt aus der Carotis dextra, die sehr kleine A. coronaria sinistra kommt links von der gemeinsamen Arterienwurzel zum Vorschein.

Bei Meinertz, J. (Ein ungewöhnlicher Fall von angeborener Misbildung des Herzens. Arch. f. pathol. Anat. und Phys. und f. klin. Med. Bd. 166, Heft 3, S. 358–403) findet sich in Anmerkung ein Herz erwähnt, bei dem keine Spur eines Vorhofsseptums nachzuweisen war. Das Kammerseptum zeigte im oberen Teil einen thalergrossen Defekt. Der linke Ventrikelabschnitt machte den Eindruck eines rechten und umgekehrt; aus dem linken entsprang der Conus arteriosus mit Pulmonalarterie in der Richtung von links unten nach rechts oben. Die Aorta, die ebenfalls aus dem Conus arteriosus und dem linken Ventrikel entspringt, liegt hinter der Pulmonalis und wird von dieser gekreuzt.

Stadler, O. (Über eine seltene Misbildung des Herzens. Diss Göttingen 1890) fand die Vorhofsscheidewand defekt und nicht in derselben Sagittalebene, wie die des Kammerseptums. Letzteres besass einen grossen Defekt u. zw. des hinteren Septums und der Pars membranacea. Der rechte Ventrikelteil war grösser als der linke. Die Aorta entsprang aus dem rechten Ventrikelabschnitt und zeigte abnorme Weite. Dagegen war die Pulmonalis sehr eng und der Ductus Botalli fehlte.

Während die eben angeführten Fälle der Literatur der letzten 10—15 Jahre entnommen sind, bringt Cesare Taruffi in seinem Werk: Sulle malattie congenite e sulle anomalie del cuore (Memorie

della Società medico-chirurgica di Bologna. V. VIII. 1875) eine grosse Anzahl älterer Beispiele mit reicher Casuistik und vielen historischen Notizen in erschöpfender Fülle. Nach Taruffi ist die Persistenz eines durchgängigen Foramen ovale auf 41 % berechnet. Bei grossen Defekten des Septum atriorum oder totalem Mangel desselben treten folgende Variationen auf: Fehlt die Valvula foraminis ovalis, so kann ein kleiner muskulöser oder membranöser Saum erhalten sein, das rudimentäre Septum. Oder es ist vom Septum nur ein Teil am Boden erhalten in Gestalt eines Muskelbündels, das vom vorderen zum hinteren Teil des Atriums zwischen beiden venösen Ostien zieht. Wenn die Ostien ungeteilt sind, also ein einziges geblieben ist, so hat das Muskelbündel die Gestalt einer Brücke oder eines Bogens. (Standert Lawrence). Solche grosse Defekte kommen gewöhnlich in Verbindung mit Defekten des Septum ventriculorum und Stenose einer der Öffnungen des rechten Ventrikels vor. Diese Anomalien präsentieren sich dann als sogenanntes „Cor biloculare", oder wenn der Defekt des Kammerseptums gering ist, als „Cor triloculare uniatriatum". Das letztere kommt aber rein nicht vor.

Als Beispiele eines „Cor biloculare" finden sich bei Taruffi einige Fälle von totalem Mangel des Septum atriorum verzeichnet. Cheever (New England journ. of med. T. V. 1821) entnahm der Leiche eines $13\frac{1}{2}$jährigen Knaben ein Herz, bei dem der rechte Ventrikel stark verengt und die Klappen der Pulmonalis verschmolzen waren. Der Ductus arteriosus war offen geblieben, das Ventrikelseptum oben perforiert und das Septum atriorum fehlte.

Ring (Med. and physic. journ. T. 13) obduzierte ein Mädchen, das am Ende des 1. Lebensjahres an hochgradiger Cyanose gestorben war. Er fand zwei Vv. cavae superiores, von denen die eine in die rechte, die andere in die linke Partie des einzigen Vorhofs mündete. Das Ventrikelseptum war unvollständig; die Aorta entsprang aus beiden Ventrikeln, die A. pulmonalis war viel kleiner als in der Norm.

Bernard, A. (L'union méd. No. 39, 1860) sah bei der Sektion eines 2 Monate alt gewordenen Knaben ein Herz von zylindrischer Form, das ebenfalls nur ein Atrium ohne Andeutung einer Teilung enthielt. Durch eine weite, von einer normalen Mitralis geschlossene Öffnung fand eine Kommunikation zwischen Atrium und einem einzigen Ventrikel statt, aus dem die Aorta entsprang. Oben und rechts in dem Ventrikel befindet sich ein kleiner Blindsack, augenscheinlich das Rudiment des rechten Ventrikels. Die A. pulmonalis fehlte.

Mansfeld (Hamburg. Zeitschrift für die ges. Med. Bd. 23, 1843) beschreibt das Herz eines 11 monatlichen Knaben, dessen Ventrikelseptum rudimentär ausgebildet ist. Es hängt in Gestalt einer Membran

von der Basis in den Kammerraum herab. Auch das Atrienseptum ist rudimentär geblieben. Im Truncus arteriosus ist keine Teilung erfolgt; aus ihm entspringt die A. pulmonalis, deren Anfang stenosiert ist.

Farre (On malformation of the heart. London 1814) fand an einem Herzen anstatt einer Valvula foraminis ovalis nur einen schmalen Muskelsaum. Ein Ostium venosum führte in einen einzigen Ventrikel ohne Spur von Septum. Links an der Basis des Ventrikels entsprangen Aorta und A. pulmonalis, letztere am Ursprung stenosiert. (Fall von Lawrence).

Mauran (Philadelphia journ. of med. and phys. Soc. T. 14. 1827) konstatierte bei einem Kind weiblichen Geschlechts, das mit $10^1/_2$ Monaten gestorben war, ein einziges Atrium, worein rechts die Cavae, links die Vv. pulmonales mündeten, 1 Ostium venosum mit Tricuspidalis, 1 Ventrikel, woraus Aorta und Pulmonalis entsprangen, letztere am Ursprung obliteriert. Ihre Äste erhielten Blut vom erweiterten Ductus arteriosus.

Mery (Mém. de l'Acad. des Sciences de Paris 1700, Hist. pg. 54) verzeichnet nach Haller einen: „Fetus contortus, ventribus omnibus apertis, cordis unica aure, ex qua utraque vena magna et pulmonalis prodibat, ventriculo dextro minimo in sinistrum communicante".

Von Thore wird (Arch. gén. de méd. Sér. 3. T. 15, 1842) ein biloculäres Herz beschrieben, das einem im 5. Monat verstorbenen Knaben angehörte, mit einfachem, fast kugeligem Atrium und wenig entwickelten Herzohren. Der Vorhof nahm die Cavae und Vv. pulmonales auf. Ein Ostium venosum stellte die Kommunikation mit dem einzigen Ventrikel her, aus dem zwei Trunci arteriosi hervorgingen, und zwar war die Pulmonalis viel kleiner als die Aorta. Der Ductus arteriosus war nicht vorhanden.

Forster (Pathol. Transact. V, 1 1846—47. — Arch. gén. de méd. Sér. 4. T. 16, 1848) fand bei einem Kinde, das nur 78 Stunden alt geworden war, ein Atrium, wohinein 2 Cavae, 2 Vv. pulmonales und 1 Coronaria mündeten. Es war nur ein Ostium venosum vorhanden, dessen Klappe von vier starken Papillarmuskeln gehalten wurde. Ferner existierte nur ein Ventrikel, aus dem oben ein Truncus arteriosus entsprang. Von dessen Rückfläche kamen die beiden Arteriae pulmonales; die A. coronaria entsprang von der Concavität des Aortenbogens.

Clar beschreibt (in Schmidt's Jahrbuch Bd. 96, S. 299) einen weiblichen Foetus mit Hirnbruch und Cor biloculare completum. Vom Ventrikel entsprang ein Truncus arteriosus, der mit grossem Bogen zur linken Seite der Wirbelsäule zog. Von der Concavität

des Arcus gingen zwei starke Arterien zu den Lungen (erweiterte Aa. bronchiales). In der Nachbarschaft des Ursprunges des Truncus entsprang eine rudimentäre Arterie von Zwirnsfadendicke, $3^1/_2$ Linien lang, mit blindem Anfang; sie endete an der A. anonyma (Atresia A. pulmonalis, Fehlen ihrer Äste). Augenscheinlich handelt es sich aber hier nicht um einen Verschluss der Pulmonalis, sondern um eine atretische Aorta.

Ramsbotham (The London med. and phys. journal T. 61, 1829) erwähnt ein biloculäres Herz bei einem 6 monatlichen Mädchen; der Ductus arteriosus schien die A. pulmonalis zu vertreten. Die Vv. pulmonales sinistrae mündeten in die V. subclavia sinistra ein, die Vv. pulmonales dextrae durchbohrten das Zwerchfell und mündeten in die V. portae.

Vernon (The med. Times and Gazette, Aug. 1856) sah bei einem Knaben, der nach 3 Tagen Lebenszeit starb, im Atrium nur ein unvollständiges Septum. Das Atrium sinistrum war sehr klein und öffnete sich nur in das rechte. Es war nur ein gemeinsamer Ventrikel vorhanden, daraus ein Truncus arteriosus entsprang. Von diesem gingen zwei Aa. pulmonales aus, dann der Arcus, aus dem gemeinsamen Truncus für Anonyma, Carotis und Subclavia sinistra; die Aa. coronariae entsprangen von einem gemeinsamen Truncus aus der A. anonyma.

Arnold, J. (Beitrag zur Entwickelungsgeschichte der Vorhofsscheidewand des Herzens. Virch. Arch. Bd. 51, 1870) fand bei einer 42jährigen männlichen Leiche an Stelle des Septum atriorum eine grossenteils membranöse Bildung, die von der Rückwand entsprang und sichelförmig nach vorn in zwei Schenkel ausging, sodass zwei Kommunikationen zwischen den Atrien existierten. Das Ostium venosum war nicht geteilt, sondern einfach geblieben und besass zwei linke und drei rechte Klappensegel, die pathologisch verändert waren. Das Septum ventriculorum war nur im unteren Teil vorhanden, oben bestand ein weiter Defekt, der aber zum grossen Teil durch besondere Anordnung der Atrioventricularklappe gedeckt wurde. Die Ostia arteriosa waren normal, der Ductus Botalli geschlossen.

Deutsch (Über Cyanosis. Günsburgs Zeitschrift Bd. 2, 1851. — Schmidt's Jahrbücher Bd 71, 1851) berichtet über das Herz eines Neugeborenen, dass dasselbe eine konische Form gezeigt habe, klein gewesen sei und äusserlich keine Grenze zwischen rechter und linker Abteilung wahrzunehmen gewesen sei. Innen war der Vorhofsteil durch einen schwachen Ring in einen linken und einen dreimal grösseren rechten Vorhof geteilt. Zwei schwache Anschwellungen deuteten die Herzohren an. Ein weites offenes venöses Ostium mit 4 Klappen führte in einen gemeinsamen Ventrikel ohne Septum, aus

dem ein Truncus arteriosus entsprang. $^3/_4$ daumenbreit über seinem Ursprung teilte sich dieser in zwei Äste, von denen ein weiterer, die Aorta, nach rechts ging und sich aufwärts krümmte, während ein viel schwächerer linker, die A. pulmonalis, nach hinten, links verlief. Vom Ductus arteriosus war keine Spur vorhanden.

Einen ähnlichen Fall verzeichnet Smith (Americ. med. Times 1860 T. 1. — Schmidt's Jahrb. Bd. III. 1861) bei einem 3 Monat alten Knaben, wo an Stelle des Septum atriorum nur ein schräges Muskelband von 1 Linienbreite vorhanden war. Das Septum interventriculare fehlte ganz, die Abgrenzung der Ventrikel war kaum angedeutet durch die Papillarmuskeln. Das Ostium venosum war einfach, der Ductus arteriosus fehlte.

Standert, H. (Philosoph. Transact. T. 95, 1805) sezierte einen Knaben, der 10 Tage gelebt hatte, und fand ein einfaches Atrium vor, worein die Vv. cavae und pulmonales normal mündeten. Die A. pulmonalis fehlte ganz. Aus dem einzigen Ventrikel entsprang eine Aorta. Im Vorhof war an Stelle des Septums ein dicker Muskelstreifen vorhanden. Die Aorta gab anstatt des Ductus arteriosus ein Gefäss ab, das sich in zwei Aa. pulmonales teilte. Die Vv. pulmonales waren nur halb so stark, als normal; es waren 4 Stück zu zählen.

Valette, An. (Gaz. méd. de Paris 1845) berichtet von einem 6jährigen Mädchen mit 2 gleichgrossen Ventrikeln, die durch weiten Defekt im oberen Septum miteinander in Kommunikation standen. Die Aorta ist normal, Pulmonalis halb so stark. Ostium venosum ist einfach und hinter den beiden Arterienöffnungen gelegen; es besitzt 3 Klappensegel. Im Septum atriorum ist neben offenem foramen ovale eine kleinfingerweite Öffnung über dem Ostium venosum zu konstatieren.

Crisp (Pathol. Transact. V, 1846—47) konstatierte bei einem Knaben, der 70 Tage alt geworden war, 2 Atrien, ein weites rechtes und ein rudimentäres linkes, die durch ein sehr unvollständiges Septum atriorum getrennt waren. Ein einfaches Ostium venosum führte in eine weite Ventrikelhöhle, die mit der rudimentären und undurchgängigen Pulmonalis in Verbindung stand. Rechts oben befand sich ein kleiner Sack, aus dem die Aorta entsprang, als der Rest des rudimentären linken Ventrikels. Die weite Aorta gab durch den offenen Ductus arteriosus Blut in die Aa. pulmonales.

Kussmaul (Zeitschrift für rationelle Medizin 1866, 3. R. Bd. XXVI.) beschreibt das breite, platte Herz eines 3 Jahr und 3 Monate alten Mädchens mit rudimentärer, nach rechts hin verschobener Kammerwand. Conus arteriosus dexter war rudimentär; der Lungenarterienstamm war stenosiert, in noch höherem Grade aber das Ostium pulmonale, während die Äste der Lungenarterie weit ge-

blieben waren. Aorta und Pulmonalis entspringen aus dem erweiterten, hypertrophischen, linken Ventrikel, doch so, dass die Lungenarterie hinter der Aorta entspringt, die übrigens stark erweitert ist. Ein einziges venöses Ostium führt in den Ventrikel; die Klappen der Atrioventricularöffnung sind zu einer vierzipfligen verschmolzen. Das Foramen ovale ist offen. Der Ductus Botalli ist an der Einsenkungsstelle in die Aorta verengt.

Derselbe (Zeitschrift für rationelle Medizin 1866 3. R. Bd. XXVI.) beschreibt noch einen ähnlichen Fall, wo sich bei einem 12jährigen Mädchen eine mässige Verengung des Conus arteriosus dexter an der Übergangsstelle zum Sinus ventriculi dextri vorfand, hervorgerufen durch excedierende Wucherung eines Muskelbündels, das zur Befestigung des vorderen Zipfels der Valvula tricuspidalis diente. Das Foramen ovale war offen; in der Kammerscheidewand fand sich ein Defekt. Der Ductus Botalli war geschlossen. Vom Bogen der Aorta gingen zwei Trunci anonymi aus.

Es erübrigt noch, die von Taruffi zusammengestellten Fälle von „Cor triloculare biatriatum“ kurz zu registrieren.

Fleischmann (Leichenöffnungen. Erlangen 1815) fand bei einem 21 Wochen alt gewordenen Knaben nur einen Ventrikel, aber zwei getrennte Atrien, ein einziges Ostium venosum, aber zwei Trunci arteriosi. Die Aorta war kräftig und lag rechts, die Pulmonalis war obliteriert.

Owen und Clark (Lancet V. 1848) gewannen bei einem 3 Tage alten Kind männlichen Geschlechts ein Herz mit einem einzigen Ventrikel, mit zwei Atrien aber offenem Foramen ovale. Das linke Ostium venosum war obliteriert. Aus dem gemeinsamen Ventrikel entsprang ein ebenfalls gemeinsamer Truncus arteriosus, von dem zwei Aa. pulmonales entsprangen. Die Aa. coronariae kamen aus der Anonyma.

Bei Rauchfuss (Petersburg. med. Zeitschrift V. 1864; Fall 10) findet sich im Sektionsbericht eines Knaben mit Fissura sterni, der einen Tag nach der Geburt gestorben war, die Beschreibung eines breiten Herzens mit stumpfem Apex und mit nur einem Ventrikel ohne rudimentären rechten, denn aus dem grossen gemeinsamen entspringt eine Aorta. Das rechte Atrium hat kein Ostium venosum. Die Pulmonalis entsprang mit blindem Ende aus der Muskulatur links von der Aorta, war verkürzt, und ihre beiden Äste erhielten das Blut aus dem Ductus arteriosus.

Auch Lowne Thompson (Description catalogue on the teratological series in the museum of the R. Col. of. Surgeons of England. London 1872) berichtet von einem Foetus mit Transposition der grossen Gefässe, gänzlichem Mangel des Ventrikelseptums, ein-

fachem Orificium venosum, dessen Klappe 5 Zipfel besass, und rechtem, breiten Atrium mit Herzohr, während das linke Atrium etwas weiter war und beide Cavae empfing.

In der Frage der Ätiologie der angeborenen Misbildungen des Herzens erscheint es zweckmässig, allgemeine Ursachen von den bei den einzelnen Missbildungen und Defekten mitwirkenden besonderen Ursachen im Prinzip zu trennen. Die Misbildungen des Herzens mit solchen anderer Organe in Parallele zu stellen, ohne eigenartige, im Wachstum oder Bau oder in besonderer Krankheit des Herzens begründete Ursachen anzunehmen, gewinnt Berechtigung durch den in zahlreichen Fällen thatsächlich geführten Nachweis, dass Herzmisbildungen auch mit und neben anderen Misbildungen vorkommen, also keineswegs blosse Zufälligkeiten sind. Vierordt (l. c. pg. 42) kommt entgegen der Annahme von Rauchfuss, wonach die Kombination mit Misbildungen anderer Organe zu den selteneren Befunden gehört, zu dem Resultate, dass gering gerechnet 10% der angeborenen Herzkrankheiten — wobei isoliertes Offenbleiben des Foramen ovale nicht sonderlich in Betracht kommt — mit anderen Misbildungen kompliziert sind. Und dabei fällt noch wesentlich der Umstand ins Gewicht, dass in den Berichten über Misbildung des Herzens recht häufig Angaben über das Verhalten anderer Organe vernachlässigt sind.

In unserem Falle lässt sich von Bildungsanomalien ausserhalb des Herzens nur die abnorme Lappung der Lungen - rechte Lunge 3-, linke 4lappig — anführen. In Verbindung mit der Dexiokardie könnte man an einen Situs inversus der Brusteingeweide denken: ein vierter Lappen wird gelegentlich an der rechten, ein dritter an der linken Lunge beobachtet. Doch ist über die Anordnung der Lappen im Sektionsprotokoll keine genauere Bemerkung vorhanden, sodass eine einwandsfreie Feststellung unmöglich wird.

Von den unter den allgemeinen Ursachen anzuführenden Faktoren kommt die Heredität, deren augenfälliger Einfluss

des öfteren in der Literatur verzeichnet wird, vielleicht auch für unseren Fall in Betracht. Die Anamnese hat diese Frage mit berücksichtigt, und wir erfahren daraus wenigstens soviel, dass zwei Geschwister der Mutter an Blausucht gestorben sind. Weitere Kunde aus der Ascendenz ist uns leider nicht erhalten. Blutsverwandschaft, die nach Eger und Gerhardt als ätiologisches Moment ebenfalls Beachtung verdient, von anderer Seite (Roger) jedoch nicht als solches gerechnet wird, ist in unserem Falle auszuschliessen.

Wollen wir mit denjenigen Autoren, deren Erfahrung sich über eine grössere Zahl von Beobachtungen erstreckt, die angeborenen Fehlbildungen des Herzens nach ihrer Aetiologie in zwei Hauptgruppen scheiden, so lassen sich in die erste Gruppe alle die Fälle zusammenfassen, in denen das normal angelegte und zunächst auch normal entwickelte Herz noch während der intrauterinen Epoche von entzündlichen Prozessen ergriffen und in seiner weiteren Entwickelung gestört wird; die zweite Gruppe begreift dann die Fälle in sich, in denen entweder die Herzanlage von vornherein eine abnorme war, oder die normale Herzanlage ohne nachweisbares Hinzutreten äusserer Schädigungen an einer oder mehreren Stellen in der Entwickelung zurückblieb.

Die Verfechter der Lehre von der „foetalen Endocarditis“ sind allerdings stellenweise geneigt, den Umfang der ersten Gruppe dadurch gewaltig zu vergrössern, dass sie die entzündlichen Affektionen bis in die früheste Foetalzeit zurückverlegen (Dorsch) und rechtfertigen ihre Auffassung mit dem Hinweis auf pathologische Veränderungen anderer Organe und auf die nicht mehr zu bestreitende Thatsache, dass Infektionskrankheiten der Mutter auch auf den Foetus übergreifen können. Lues, bei der häufig angeborene Herzaffektionen zur Beobachtung gekommen sind, lag in unserem speziellen Falle nicht vor. Die Krankengeschichte erwähnt nur, dass die Mutter im zweiten Monat der Gravidität neben vielen Aufregungen eine fieberhafte Halsentzündung mit la-

cunärem Belag zu überstehen hatte. Das Zusammenfallen dieses Umstandes mit der Zeit, in der bekanntlich die Entwickelung der verschiedenen Septa des Herzens stattfinden, kann uns jedoch bei Berücksichtigung der zahlreichen Bildungsanomalien und bei dem Mangel offenkundiger, entzündlicher Veränderungen an unserem Präparate nicht genügenden Anhalt gewähren für die Annahme einer foetalen Endocarditis als alleiniger Ursache. Selbst wenn wir die umschriebene weissliche Verdickung des glatten Endocards im Bereiche des oberen Umfanges des Defektes der Ventrikelscheidewand als Rest einer foetalen Endocarditis ansehen wollten, so würde sich darauf direkt nur der Verschluss des einen arteriellen Ostiums beziehen lassen. Wir hätten dann den Nachweis zu erbringen, dass alle übrigen Misbildungen in Ventrikel und Vorhof, ganz abgesehen von der Dexiokardie und der anomalen Anordnung der Coronargefässe, in einem Abhängigkeitsverhältnis von dem Verschluss der Pulmonalis stünden. Wir werden davon im folgenden noch zu sprechen haben und dann vielleicht sehen, dass eine scharfe Scheidung der oben aufgestellten zwei Hauptgruppen von Herzmisbildungen in vielen Fällen nicht durchzuführen ist.

Stellen wir aus den Anomalien unseres Falles zunächst einmal kurz nebeneinander, was wir als reine Entwickelungsfehler oder Hemmungsbildungen einzuschätzen haben, so können wir gleich mit der Persistenz einer V. cava superior sinistra beginnen. Hier ist also der Ductus Cuvieri sinister, der normalerweise dem Schwund anheimfällt, wegsam geblieben. Diese persistierende Cava superior mündet nun in den linken Abschnitt des Vorhofsteils, statt durch Vermittelung des Sinus coronarius am Boden des rechten. Es handelt sich nicht um einen Verschluss des Vorhofsendes des Sinus coronarius mit secundärer Öffnung in den linken Vorhof, wie in dem Falle von K. Bauer, sondern um direkte Einmündung der Cava bei völligem Mangel des Sinus coronarius. Wir haben oben diese Anomalie auf die ungewöhnliche Einbeziehung auch des linken Horns des Sinus venosus

in den Vorhofsteil zurückzuführen versucht. Was aber gab den Anlass hierzu? Ich erinnere an die eigentümliche Abgrenzung der Cava superior sinistra, die, wir schon in der Zusammenfassung (S. 24) als linksseitiges Gegenstück zu dem Rest des Septum spurium der rechten Seite bezeichneten. In Verbindung mit der Einmündung der Lungenvenen auf der rechten Seite der rudimentär gebliebenen Anlage des Septum secundum (Limbus Vieusseni), weckt dies Verhalten den Gedanken, dass sich hierin der Anfang der Inversion des Herzschlauches dokumentiert. Die Wirkung der Inversion äussert sich an dem venösen Ende des Herzschlauches in gleicher Weise unvollständig, wie an dem arteriellen, u. zw. augenscheinlich deshalb, weil wenigstens die Cava inferior normal rechts stehen geblieben ist und so die Inversion hemmend beeinflussen musste. So kam es denn zu einer Aufnahme beider Sinushörner in den Vorhofsabschnitt und ein Sinus coronarius konnte sich nicht bilden.

Die Inversion erscheint bereits durchgeführt in den beiden Herzohren. Wenn man versucht sein könnte, am normalen Herzen die Grösse und Weite des rechten Herzohrs direkt auf den Zusammenfluss der Hauptmenge des Blutes im rechten Vorhof zu beziehen, so findet eine derartige mechanische Auffassung an unserm Präparate keine Stütze: Das kleinere und engere Herzohr liegt vor der Einmündung aller grossen Venen. Wir stehen verständnislos den geheimnisvollen Wirkungen gegenüber, die sich in zäher Konsequenz selbst in der Ausgestaltung scheinbar so nebensächlicher Einzelheiten, wie der äusseren Modellierung der beiden Herzohren bethätigen.

Lassen wir die Defekte der Vorhofs- und der Ventrikelscheidewand vorläufig beiseite, so haben wir doch die Persistenz eines primitiven, keine Spur einer Teilung aufweisenden Ostium atrioventriculare anzuführen. O. Hertwig sieht mit J. Arnold und Born allerdings die Vorbedingung für die Scheidung in ein rechtes und linkes Ostium venosum in einer normalen Ausbildung des Septum atriorum, und schon

Taruffi konstatiert in 16 Fällen von gemeinsamem Ostium venosum 4 mal völliges, 12 mal teilweises Fehlen des Septum atriorum, aber andrerseits lassen sich aus Taruffi, — wenn man mit ihm das Fehlen einer speziellen Angabe als Zeichen normalen Verhaltens annimmt — 11 Fälle (Mackensen, Marx, Mansfeld, Bednar, Vernon, Lanzoni, Mery, Wilson, Clar, Ramsbotham, Virchow) zusammenstellen, in denen bei rudimentärer Ausbildung oder völligem Fehlen des Vorhofsseptums zwei getrennte Ostien bestanden. Darnach wird man annehmen dürfen, dass eine Verwachsung der beiden Endocardkissen der primitiven Atrioventricularöffnung ohne Beteiligung des Septum atriorum möglich wäre.

Die Verbindung des Vorhofsabschnittes mit der rechten Abteilung des Ventrikelabschnittes durch das einfache Ostium venosum statt mit der linken, ist ebenfalls als reiner Entwickelungsfehler aufzufassen und steht in direkter Beziehung zu der abnormen Drehung des Herzschlauches. Auf dieser abnormen Drehung basiert wiederum die Richtung der Herzspitze, die Dexiokardie.

Weiterhin zeigt das Septum interventriculare noch durchaus primitives Verhalten und keine Spur einer entzündlichen Veränderung. Das Zurückbleiben des linken Ventrikels in seiner Ausgestaltung hängt ebensowenig von einer solchen ab. Und schliesslich ist die Verlagerung der Aorta und die Umkehrung der Anordnung der Aa. coronariae doch auch nur zu den reinen Entwicklungsfehlern zu rechnen.

Somit behielte also nur für den Verschluss der A. pulmonalis die Annahme einer foetalen Endocarditis eine grössere Wahrscheinlichkeit. Ein stringenter Beweis für oder wider ist kaum zu erbringen: Die entzündliche Affektion müsste etwa in der ersten Hälfte des 2. Foetalmonats aufgetreten sein, und von da bis zum Tode des Kindes, also in fast 18 Monaten regster Wachstumsthätigkeit der Gewebe, könnten sich die Spuren einer Entzündung schon wieder völlig verwischt haben. Demgegenüber ist jedoch hervorzuheben, dass in unserm Präparate die Atrioventricular- wie die Aorten-

klappen ohne irgendwelche Andeutung einer abgelaufenen Entzündung, wie sie sich etwa in Insufficienz durch Verbildung und Schrumpfung der Ränder markieren müsste, vollkommen schlussfähig ausgebildet sind. Die supponierte Endocarditis müsste sich also ganz speziell auf die Umgebung des Ostium pulmonale lokalisiert haben. Das ist bei einer Länge des foetalen Herzens von 3,5 mm in der 6. Woche etwas schwierig auszudenken.

Es scheint daher doch näherliegend, dass auch die Atresie des Pulmonalisostiums und die partielle Obliteration des Pulmonalisstammes auf eine reine Entwickelungsstörung zurückzuführen sind. Bei der Kompliziertheit des Gegenstandes sei es gestattet, auf die normale Entwickelung der beiden grossen Arterienstämme aus dem einfachen Truncus arteriosus und auf ihre Einpflanzung in die zugehörigen Ventrikel kurz einzugehen.

In der Wand des Bulbus arteriosus entwickeln sich zwei Intimawülste, ein rechter und ein linker, die gegen das Herz hin wachsend je eine leichte Spiraltour beschreiben, so dass der rechte Bulbuswulst bei seiner Ankunft an der Ventrikelwand zu einem hinteren, der linke zu einem vorderen geworden ist. Die Ebene, in der beide Wülste liegen, dreht sich also im Sinne eines Korkziehers, rechtsspiralig, und da die beiden Wülste weiterhin zu einer Trennungswand zwischen Aorta und Pulmonalis werden, kann man auch sagen: Die beiden grossen Arterien sind nach der Trennung ihrer Lumina rechtsspiralig umeinander gewunden.

Die primitive Herzschleife beschreibt, wie oben erwähnt, zwischen dem Sinus venosus und dem Bulbus arteriosus normalerweise ein Stück einer links gewundenen Spirale, wobei der vom Vorhofsabschnitt absteigende Schleifenschenkel der linke, der zum Bulbus aufsteigende der rechte Schenkel ist. Die aneinanderliegenden Flächen der beiden Schenkel verschmelzen, der von oben herabtretende Abschnitt der Wand wird reduziert, sodass die Kommunikation zwischen linker und rechter Abteilung der Herzschleife schliesslich nach oben

bis in das Niveau des in die linke Abteilung führenden Canalis auricularis erweitert wird. Zu gleicher Zeit streckt sich der Spalt des Canalis auricularis in die Breite und schiebt sich besonders nach rechts über die Kommunikation der beiden Ventrikelabteilungen, sodass er teilweise hinter den Bulbus arteriosus zu liegen kommt. Das Endocard an der vorderen und hinteren Begrenzung des Ohrkanalspaltes wuchert zu den sogenannten Endokardkissen aus, durch deren Verschmelzung ein rechtes und ein linkes Ostium atrioventriculare gebildet wird. Unterdessen wächst zwischen rechter und linker Ventrikelabteilung vom unteren Umfang des Herzschlauches das Septum interventriculare empor; seine sichelförmig an der Vorder- und Hinterwand aufsteigenden Enden erreichen die rechte Ecke, den sogenannten Randhöcker, des vorderen und hinteren Endocardkissens. So kommt das rechte venöse Ostium dicht neben das Ventrikelseptum und unmittelbar neben und über die in letzterem restierende interventriculare Kommunikationsöffnung zu liegen, und ausserdem begrenzt das vordere Endokardkissen mit seinem rechten Randhöcker den hinteren Umfang des Bulbus arteriosus. Die im Bulbus durch die verschmelzenden Wülste getrennten Arterien öffnen sich beide zunächst in den rechten Ventrikel und zwar die Aorta dicht neben dem vorderen Schenkel des Ventrikelseptums. Der vordere (linke) Bulbuswulst wächst nun an der Vorderwand des Ventrikels herab auf den rechten Abhang des Ventrikelseptums entlang dem Unterrand der interventricularen Öffnung; der hintere (rechte) Bulbuswulst schiebt sich entlang dem basalen Rande des rechten Ventrikels rückwärts. Sobald er mit dem vorderen Wulste verschmilzt, wird das Rohr der Aorta abwärts verlängert in die Interventricularöffnung hinein. Doch bleibt dabei noch eine kleine Verbindung gegen den rechten Ventrikel, bezw. gegen das rechte Ostium atrioventriculare offen, die erst durch den herabwachsenden rechten Randhöcker der verschmolzenen Endocardkissen geschlossen wird zum Septum membranaceum. Die Wichtigkeit der Anteilnahme der verschmolzenen Endocardkissen an der Bildung

des hinteren Umfangs des unteren Aortenendes ist schon von Lindes erkannt und besonders von Born hervorgehoben worden.

Bei einem echten Situs inversus würde die Herzschleife statt linksspiralig rechtsspiralig, das Bulbusseptum statt rechts- linksspiralig gewunden sein, der Ohrkanal sich in den rechten (absteigenden) Schenkel des Herzschlauches öffnen. Im Übrigen braucht man in der vorstehenden Auseinandersetzung nur die Bezeichnungen rechts und links zu vertauschen, da ja die ganze Entwicklung spiegelbildlich zur normalen verläuft. Also auch da würde im Bulbus arteriosus als vorderes Gefäss die Pulmonalis, als hinteres die Aorta abgeschnürt werden. Nur würde die Pulmonalis die aufsteigende Aorta statt nach links nach rechts hin umgreifen, und der Ductus arteriosus müsste von der rechten anstatt von der linken Lungenarterie entspringen.

In unserm Falle bestehen aber bemerkenswerte Abweichungen von dem Bilde eines vollendeten Situs inversus. Hinsichtlich der Einmündung der Venen in den Vorhofsabschnitt lässt sich nur teilweise, hinsichtlich des Verhaltens der vom Aortenbogen abgehenden Gefässe einschliesslich des Ductus arteriosus und seiner Verbindung mit den linken A. pulmonalis überhaupt nicht von einer Inversion reden. Die Herzohren sind allerdings vertauscht, das einfache venöse Ostium führt in den rechten, statt in den linken Ventrikelabschnitt und die Ventrikelschleife ist statt in die normale Linkswindung in eine Rechtswindung gelegt. Die Aa. coronariae verteilen sich zwar wie bei Situs inversus, aber sie entspringen aus einer links vorn, statt rechts hinten gelegenen Aorta. Die Stellung der Aorta links vorn und der Pulmonalis rechts hinten entspricht der „corrigierten Transposition“ Rokitansky's, aus der bei voller Ausbildung der Ventrikel ein Ursprung der Pulmonalis aus dem arteriellen rechten (invertierten linken), der Aorta aus dem venösen linken (invertierten rechten) Ventrikel resultiert. Rokitansky bezieht eine derartige Umlagerung und abnorme Teilung des Truncus arteriosus

auf eine Änderung der Anlage des Kammerseptums, während früher Friedberg und H. Meyer, später auch Kussmaul voraussetzten, es handle sich um ein Stehenbleiben der grossen Arterienstämme auf einer früheren Bildungsstufe, in welcher sie noch nicht die „spiralige Drehung" umeinander erfahren haben, Quain, Turner, Peacock aber eine Anomalie im Scheidungsprozess des Truncus arteriosus communis annahmen. Es kann an dieser Stelle unmöglich näher auf die allgemeine Ableitung des Zustandekommens der Transposition eingegangen werden; es würde das bei ernsthafter Inangriffnahme einer Revision der ganzen Frage an der Hand unserer jetzigen entwickelungsgeschichtlichen Kenntnisse gleichkommen. Rokitansky's Ideen und Konstruktionen schienen für die bekannten Fälle auszureichen, aber neuerdings erheben sich doch hie und da Zweifel an ihrer Allgemeingiltigkeit; Vierordt (l. c. pg. 210 ff) hat sich ausführlicher darüber ausgesprochen. Wir wollen uns hier mit dem Versuche begnügen, für unsern Spezialfall eine Analyse zu finden.

An unserem Herzen würde auch bei guter Ausbildung die Pulmonalis rechts und hinter der Aorta stehen, wie das ja schon aus der Stellung der Aortenklappen, bezw. aus dem Ursprung der Aa. coronariae hervorgeht. Aorta und Pulmonalis würden dann fast parallel nebeneinander verlaufen, sich jedenfalls weder rechts-, noch links herum umkreisen. Die spiralige Drehung ist also ausgeblieben.

Macht man sich ein einfaches Modell aus Wachskerzen, an dem die normale linksgewundene Herzschleife mit den daraus hervorgehenden normal rechtsgewundenen grossen Arterien dargestellt ist, und dreht daran die Herzschleife in eine Rechtswindung, indem man zugleich den Vorhofsabschnitt einerseits, Aortenbogen und Pulmonalisteilung andererseits fixiert hält, so retorquiert sich das Paar der grossen Gefässe schliesslich bis zur Parallelstellung und die Pulmonalis steht rechts hinter der Aorta. Dieser leichte Versuch versinnlicht also in höchst einfacher Weise eine Abhängigkeit der Gefässstellung von der Drehung der Ventrikelschleife. Hält

man sich dabei im Gedächtnis, dass normaler Weise bei Linkswindung der Vertrikelschleife eine Rechtswindung der grossen Gefässe, im Situs inversus completus umgekehrt bei Rechtswindung der Ventrikelschleife eine Linksdrehung der Gefässe besteht, so liegt der Schluss nahe, dass in unserm Falle das gegen das Herz vorwachsende Bulbusseptum durch die abnorme Drehung der Ventrikelschleife gehindert wurde, seinen Weg in die normale Rechtswindung zu nehmen. In welcher Weise eine solche Einwirkung vor sich geht, darüber lässt sich von den fertigen Verhältnissen aus wohl kaum urteilen; wenn mechanische Faktoren dabei in Betracht kommen, so lassen sie sich nicht übersehen, sind aber gewiss nicht so grob zu denken, wie in unserm Modell.

Die nächste Frage gilt der Atresie des Ostium pulmonale und der rudimentären Ausbildung des Pulmonalisstammes. Das Pulmonalostium würde sich im offenen Zustande an der Ventrikelwand ziemlich genau in Spiegelbildstellung des Aortenostiums eines normal angelegten Herzens befinden. Der vom Bulbusseptum herabwachsende vordere Endocardwulst würde sich an den linken Abhang des Kammerseptums angesetzt, der hintere Endocardwulst voraussichtlich an der Ventrikelbasis rückwärts gegen den hinteren Schenkel des Kammerseptums entwickelt haben, sodass schliesslich die Pulmonalis sich in den rechten Ventrikelabschnitt geöffnet hätte. Allerdings würde die Mitwirkung der Endocardkissen der Atrioventricularöffnung gefehlt haben, da letztere sich als einfacher Ohrkanal erhielt und nicht nach links hinter den Bulbus ausdehnte. Auf die beiden Bulbuswülste sind wahrscheinlich die Endocardverdickungen am vorderen und oberen Umfang der interventricularen Kommunikationsöffnung, wenigstens zum Teil, zu beziehen; das Ostium pulmonale wäre zwischen dem vorderen aufsteigenden Schenkel des Kammerseptums und dem ihn verdeckenden Endocardlappen zu suchen. Ob seine spurlose Atresie mit dem Unterbleiben der Teilung des Atrioventricularostiums zusammenhängt, erscheint zum mindesten zweifelhaft, obschon nach Taruffi in 16 Fällen von Per-

sistenz eines einfachen Ostium venosum nur 3 mal normale Entwickelung beider grossen Gefässstämme beobachtet wurde, während 5 mal rudimentäre Entwickelung, Atresie oder Fehlen, 5 mal Stenose der Pulmonalis verzeichnet ist; 3 mal bestand ein Truncus arteriosus communis. Man darf in unserm Falle die rudimentäre Ausbildung der Pulmonalis wohl von einer ungleichen Teilung des Bulbus durch sein Septum (infolge Behinderung der Drehung?) abhängig denken; das enge Ostium wurde von dem herabwachsenden Septum bulbi ventilartig bedeckt und durch Verlötung des Septums mit der Ventrikelwand endlich ganz geschlossen.

Der Defekt der Kammerscheidewand erscheint noch am ehesten durch rein mechanische Verhältnisse erklärbar, wenn man den einfachen Zufluss des Blutes durch das ungeteilte Atrioventricularostium in den rechten Ventrikelabschnitt, den einfachen Abfluss durch die Aorta im linken Abschnitt in Rechnung zieht. Schon Taruffi hebt die auffallende Coincidenz von Defekt des Kammerseptums und gemeinsamem Ostium atrioventriculare hervor: in 16 Fällen von Persistenz des letzteren fand sich 12 mal völliger Mangel, 4 mal Defekt (anstelle des späteren Septum membranaceum). Die Bedeutung der mechanischen Verhältnisse wird aber durch die Zusammenstellung von L. Wagner und Peacock (cit. nach Vierordt), wonach in 77 Fällen von angeborener Pulmonalstenose und 26 Fällen von Pulmonalisatresie das Septum ventriculorum geschlossen war, stark in Zweifel gezogen werden müssen. Born weist mit Recht darauf hin, dass bei den Misbildungen am Herzen sich wie auch in sonstigen teratologischen Befunden eine hervorragende Selbstdifferenzierungsfähigkeit (Roux) der einzelnen Teile ohne Rücksicht auf die zunächst damit verbundenen Nachbarteile bekundet. Im gleichem Sinne sagt Vierordt (l. c. S. 215): „Wenn man nachweisen kann, dass bei den angeborenen Atresien des Aortenostiums bei geschlossenem Septum ventriculorum der Ductus arteriosus zur Involution sich anschickt, und dies auch bei Stenose und gleichzeitig geschlossenen beiden Septis beobachtet ist, so

wird man zu der Annahme förmlich gedrängt, dass es dem Zentrum des vegetativen Lebens unter Umständen nicht darauf ankommt, sich selbst und dem ganzen Organismus den Untergang zu bereiten.“ Das Septumstück in unserm Herzen macht durchaus nicht den Eindruck eines Rudiments, zeigt vielmehr die mächtigste Muskulatur des ganzen Ventrikelabschnittes: wir werden also wohl mit grösserer Wahrscheinlichkeit annehmen können, dass das vorhandene Septum in seiner Ausdehnung dem foetalen Septum inferius (His) entspricht, das sich beim Weiterwachsen des Herzens kräftig mitentwickelt hat; der Defekt ist die primitive foetale Interventricularöffnung, proportional der Vergrösserung des Herzens und der Menge des durchgehenden Blutes erweitert, nachdem der Verschluss wegen ungenügender Entwickelung oder fehlerhaften Herabwachsens des Septum arteriosum und wegen Unterbleibens der Teilung des primitiven Atrioventricularostiums bezw. wegen Nichtentwickelung der Endocardkissen nicht zustande gekommen war.

Da nun auch das Septum atriorum auf einer sehr frühen Entwickelungsstufe stehen geblieben und der ehemalige Sinus venosus gegen den Vorhof nur andeutungsweise abgegrenzt ist, so sehen wir also in unserem Herzen ein Beispiel allgemeiner Entwickelungshemmung, wodurch das Herz im grossen Ganzen auf der Stufe des primitiven Schlauches gehalten wurde.

Können wir nun wohl für einen Teil der vorhandenen Bildungsanomalien (Einbeziehung beider Sinushörner in den Vorhof, „korrigierte Transposition“ der grossen Gefässe) mit einer grösseren Wahrscheinlichkeit die auf den eigentlichen Herzschlauch beschränkte Inversion direkt verantwortlich machen und dürfen wir vielleicht die Heredität und die psychischen und somatischen Affektionen der Mutter zur Zeit der inneren Umgestaltung der Herzanlage als „schwächende Momente“ in Rechnung setzen, so bleibt uns doch für viele Punkte, besonders auch für die isolierte Inversion die Ursache noch völlig dunkel.

Es spricht für das ausserordentliche Regulationsvermögen des Organismus, dass bei solch schwerer Misbildung die Lebensfähigkeit des Individuums nicht überhaupt in Frage gestellt wird, sondern dass sogar des öfteren merkbare Störungen des Allgemeinbefindens erst relativ spät auftreten. Bei der Art, wie sich die Blutcirculation in unserem Falle eingerichtet hatte, bestand nach den bisherigen Erfahrungen für den Träger des Herzens ganz wohl die Möglichkeit, bei entsprechender Schonung ein höheres Alter zu erreichen. Aber da trat ein verhängnisvoller Umstand ein. Im Ductus arteriosus, der auch postembryonal noch 8 Monate lang zu vollster Zufriedenheit den Lungenkreislauf gespeist und sich dabei, wie das Präparat zeigt, in seinem Verlaufe dieser Funktion gut angepasst hatte, wurde plötzlich das alte, historisch inhärente Involutionsbestreben wach Die Anamnese giebt mit grösster Bestimmtheit als Zeitpunkt die Schutzpockenimpfung an, und es ist unseres Erachtens ein ursächlicher Zusammenhang zwischen der Einführung des Schutzgiftes in den Organismus und der Auslösung des Involutionsmechanismus, wenn der Ausdruck erlaubt ist, nicht von der Hand zu weisen: Die einschlägige Litteratur berichtet mehrfach, dass deutliche Störungen im Befinden von Personen mit congenitalen Herzmisbildungen von Infektionskrankheiten ihren Ausgang nehmen. Jedenfalls hat in unserem Falle dies plötzlich activierte Involutionsbestreben mit einer Kraft eingesetzt, die dem auf der Ductuswand lastenden Blutdruck überlegen war. So entwickelte sich in kurzer Zeit eine derartig hochgradige Stenose des Ductus arteriosus an seinem pulmonalen Ende, dass eine wirksame Kompensation des Ausfalles durch Erweiterung der Bronchialarterien und stärkere Ausbildung der von Küttner nachgewiesenen peribronchialen Verbindungen mit den Ästen und Capillaren der Lungenarterien nicht mehr erreicht werden konnte.

Zum Schlusse habe ich noch den Herren, die mich bei der Abfassung dieser Arbeit unterstützten, meinen aufrichtigen und hochachtungsvollen Dank auszusprechen: Herrn Prof. Dr. Reineboth für die Überlassung des Objekts, Herrn Prof. Dr. Roux für die gütige Erlaubnis, die Hilfsmittel des anatomischen Instituts benützen zu dürfen, und für die Übernahme des Referates, endlich Herrn Prof. Dr. Eisler für die Beihilfe bei der Bearbeitung des Objekts, besonders auch in theoretischer Beziehung, sowie für die Anfertigung der Zeichnungen.

Tafelerklärung.

Die Figuren sind in natürlicher Grösse. Figg. 1, 2, 5 sind in geometrischer Projektion, Figg. 3 und 4 perspektivisch aufgenommen.

Fig. 1. Vorderansicht des Herzens. Das rechte Herzohr ist etwas von der Aorta abgedrängt, um den Rest des Pulmonalisstammes zu zeigen.

Fig. 2. Rückansicht des Herzens.

Fig. 3. Rückansicht des Vorhofsabschnittes. Aorta in die Höhe gebogen, um den Ductus arteriosus frei zu legen.

Fig. 4. Vorhofsteil des Herzens von oben, geöffnet. Die Rückwand und die hintere Dachhälfte stark abwärts gezogen.

Fig. 5. Ventrikelteil des Herzens, durch einen Schnitt über die Kante geöffnet, die Hälften auseinandergezogen.

Literatur.

Arnold, J., Ein Beitrag zu der normalen und pathologischen Entwickelungsgeschichte der Vorhofsscheidewand des Herzens. Mit 1 Tafel. Virchows Archiv 1870. Bd. 51. S. 220.

Bauer, K., Ein Fall von Verdoppelung der oberen Hohlvene und ein Fall von Einmündung des Sinus coronarius in den linken Vorhof. Diss. Strassburg 1896.

Bednar, cit. aus Taruffi.

Beneke, W., cit. aus Vierordt.

Bernard, A., L'union méd. No. 39. 1860 aus Taruffi.

Born, G., Über die Bildung der Klappen, Ostien und Scheidewände des Herzens der Säugetiere (Vortrag). Anatom. Anzeiger 1888. III. Jahrg. S. 606.

Derselbe, Beiträge zur Entwickelungsgeschichte des Säugetierherzens. Archiv für mikroskopische Anatomie 1889. Bd. 33. S. 284.

Cheever, New England journ. of med. T. V. 1821. aus Taruffi.

Clar, Schmidts Jahrb. Bd. 96. S. 299 und cit. aus Taruffi.

Clark, s. Owen und Clark.

Crisp, Pathol. Transact. V, 1. 1846—47 aus Taruffi.

Deutsch, Über Cyanosis. Günsburgs Zeitschrift Bd. 2. 1851. Schmidts Jahrb. Bd. 71. 1851. aus Taruffi.

Dorsch, cit. aus Vierordt.

Eger, cit. aus Vierordt.

Farre, On malformation of the heart. London 1814; aus Taruffi (Fall von Lawrence).

Fleischmann, Leichenöffnungen. Erlangen 1815; aus Taruffi.

Forster, Pathol. Transact. V, 1. 1846—47. — Arch. gén. de méd. Sér. 4. T. 16, 1848, aus Taruffi.

Friedberg, cit. aus Vierordt.

Gerhardt, C., Lehrbuch der Kinderkrankheiten. Tübingen 1874.

Griffith, W., Heart with imperfection of the septum of the ventricles and other anomalies, not giving rise to cyanosis during life. Journ. Anat. and Physiol. London. Vol. 31 N. S. P. 2. p. 20—21. 1897. Schwalbes Jahresberichte.

Hertwig, O., Lehrbuch der Entwickelungsgeschichte des Menschen und der Wirbeltiere. 1901.

His, Anatomie menschlicher Embryonen, Bd. 1—3. Leipzig 1880, 82, 85.

Derselbe, Beiträge zur Anatomie des menschlichen Herzens. Leipzig 1886.

Keith, A., Congenital malformation of the heart. Proceed. of the Anat. Soc. of Great Britain and Ireland. Journ. Anat. and Physiol. Vol. 33. P. 2. S. 50—55. Schwalbes Jahresberichte.

Koehler, C., Beiträge zur Casuistik der Stenose des Ostium pulmonale. Diss. Halle 1894.

Küttner, Beitrag zur Kenntnis der Kreislaufverhältnisse der Säugetierlunge. Virchows Archiv, Bd. 73. 1878.

Kussmaul, Über angeborne Enge und Verschluss der Lungenarterienbahn. Zeitschrift für rationelle Medicin. 1866. 3. R. Bd. 26.

Lanzoni, cit. aus Taruffi.

Lawrence, s. Farre.

Lindes, G., Ein Beitrag zur Entwickelung des Herzens. Dorp. Diss. 1865, und aus Vierordt.

Lowne Thompson, Description catalogue on the teratological series in the museum of the R. Col. of Surgeons of England. London 1872; aus Taruffi.

Mackensen, Über Herzmisbildungen, Göttingen. Diss. 1870, und cit. aus Taruffi.

Mansfeld, Hamburg, Zeitschrift für die ges. Med. Bd. 23, 1843, aus Taruffi.

Marx, cit. aus Taruffi.

Mauran, cit. aus Taruffi.

Meinertz, J., Ein ungewöhnlicher Fall von angeborener Misbildung des Herzens. Arch. f. pathol. Anat. u. Phys. Bd. 166. Heft 3.

Mery, Mém. de l'Acad. des Sciences de Paris 1700, aus Taruffi.

Meyer, H., cit. aus Vierordt.

Owen and Clark, Lancet V. 1848, aus Taruffi.

Peacock, cit. aus Vierordt.

Pitschel, Ein Fall von Persistenz des Truncus arteriosus communis. Diss. Königsberg 1897. Schwalbes Jahresberichte.

Quain, aus Vierordt.

Ramsbotham, The London med. and physiol. journ. T. 61, 1829, aus Taruffi.

Rauchfuss, C., Die angeborenen Entwickelungsfehler und die Foetalkrankheiten des Herzens und der grossen Gefässe. Gerhardts Handbuch der Kinderkrankheiten, Tübingen 1878.

Ring, Med. and physic. journ. T. 13, aus Taruffi.

Roger, aus Vierordt.

Rokitansky, C., Die Defekte der Scheidewände des Herzens. Wien 1875.

Roux, W., Gesammelte Abhandlungen über Entwickelungsmechanik der Organismen. Leipzig 1895. Bd. I.

Derselbe, Über die Selbstregulation der Lebewesen. 1902. Archiv für Entwickelungsmechanik. Bd. XIII.

Rudolf, A case of cor biloculare. Journ. anat. and physiol. Vol. 34. Schwalbes Jahresberichte.

Smith, Americ. med. Times 1860. T. 1. Schmidts Jahrbücher. Bd. III. 1861 (aus Taruffi).

Stadler, O., Über eine seltene Misbildung des Herzens. Diss. Göttingen 1890.

Standert, H, Philosoph. Transact. T. 95, 1805, aus Taruffi.

Symington, On a specimen of a heart with incomplete interauricular and interventricular septa, one auriculo-ventricular opening (left) and a single arterial orifice (aortic) Journ. of Anat. and Physiol. Vol. 34.

Taruffi, C., Sulle malattie congenite e sulle anomalie del cuore. Bologna 1875. Memorie della Società medico-chirurgica di Bologna. Vol. VIII. Fasc. 1.

Théremin, Études sur les affections congénitales du cœur. Paris 1895.

Thore, Arch. génér. de méd. Sér. 3. T. 15, aus Taruffi.

Tumer, cit. aus Taruffi.

Valette, Gaz. méd. de Paris 1845, aus Taruffi.

Vernon, The med. Times and Gazette. 1856, aus Taruffi.

Vierordt, H., Daten und Tabellen zum Gebrauche für Mediciner. Jena 1893. Aufl. 2.

Derselbe, Die angeborenen Herzkrankheiten. Wien 1898.

Virchow, Archiv für pathol. Anatomie. Bd. 42 und 51, aus Taruffi.

Wagner, aus Vierordt.

Wiener, aus Roux.

Wilson, aus Taruffi.

Lebenslauf.

Am 8. Januar 1877 wurde ich, Hans Baumgarth, evangelischer Konfession zu Polkwitz, Kr. Glogau, als Sohn des dortigen Lehrers und Kantors geboren und besuchte bis zu meinem 12. Lebensjahre die dortige Stadtschule, sodann das Gymnasium zu Liegnitz, das ich Ostern 1897 mit dem Zeugnis der Reife verliess. Hierauf bezog ich die Universität Halle a. S., unterzog mich Ostern 1899 der ärztlichen Vorprüfung und beendete am 1. März 1902 die Staatsprüfung.

Folgenden Lehrern verdanke ich meine ärztliche Ausbildung:

Bernstein, v. Bramann, Bumm, Dorn, Eberth, Eisler, Endres †, Fehling, Fränkel, Franz, Grenacher, Grunert, Haasler, Harnack, Heilbronner, v. Herff, v. Hippel, Hitzig, Kraus, Kromayer, v. Mering, Nebelthau, Oberst, Pott, Reineboth †, Roux, Schmidt-Rimpler, Sobernheim, Taschenberg, Volhard, Weber, Zopf.

Fig. 1.

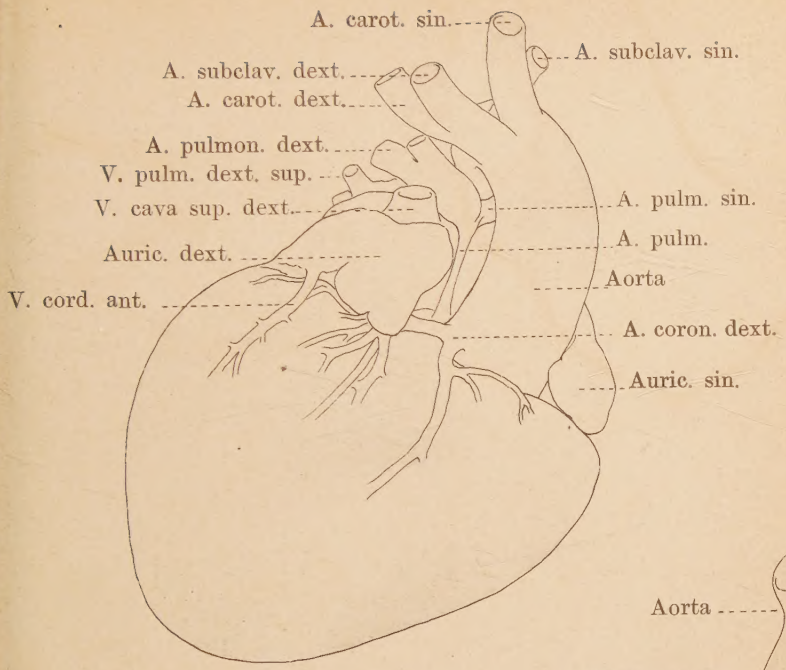

Fig. 3.

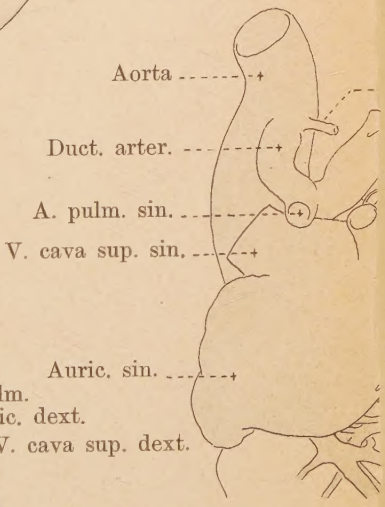

Fig. 4.

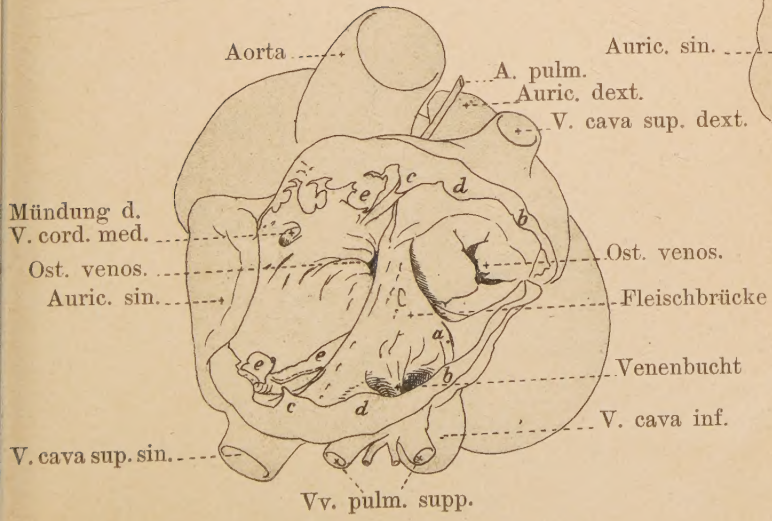

Fig. 2.

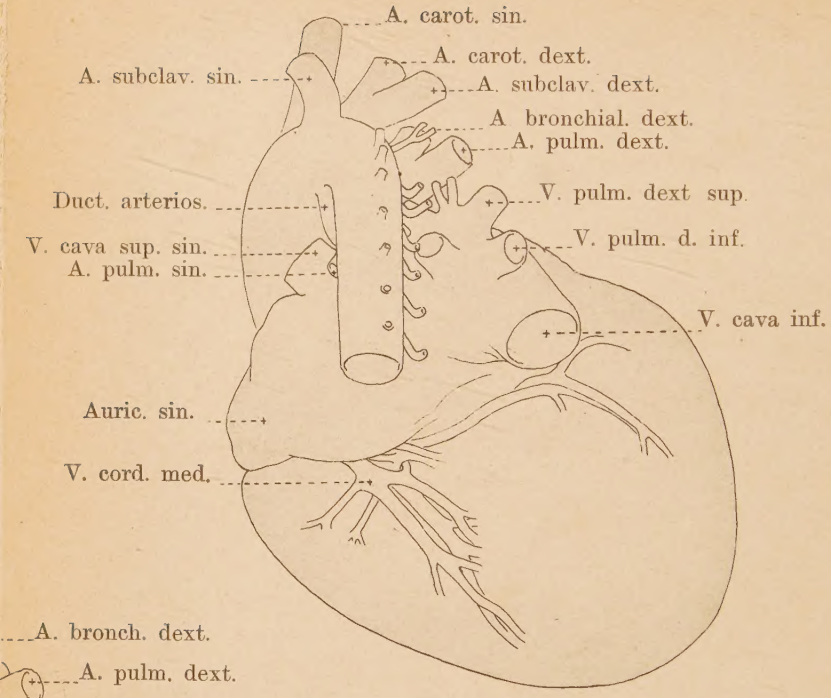

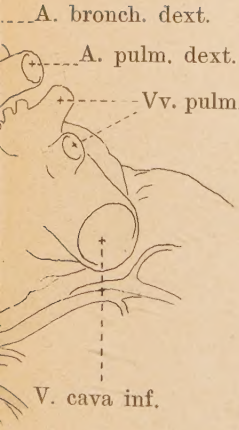

hinten **Fig. 5.**

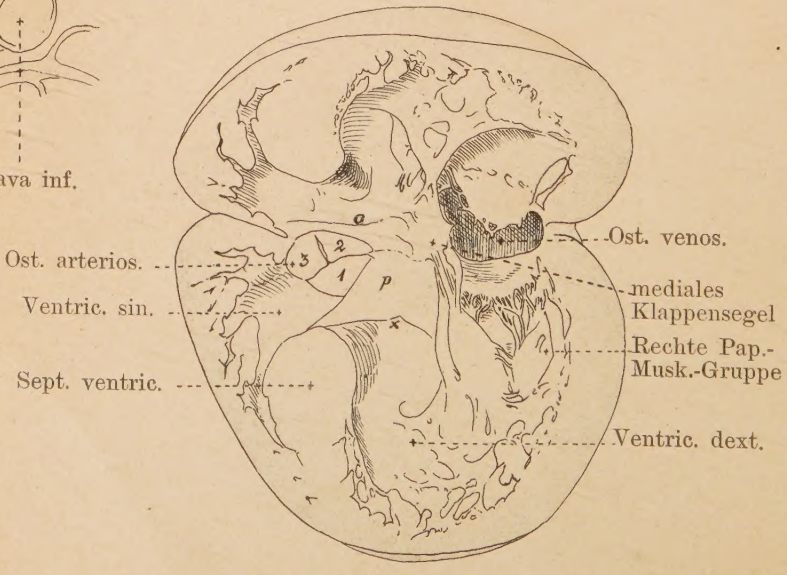

vorn.

Fig. 1.

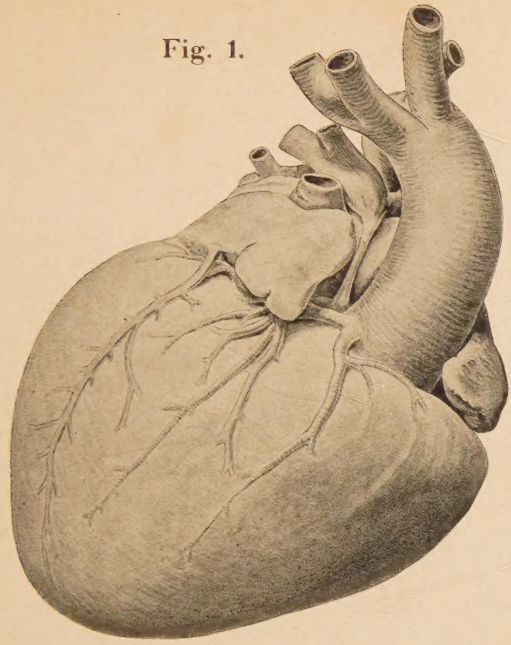

Fig

Fig. 4.

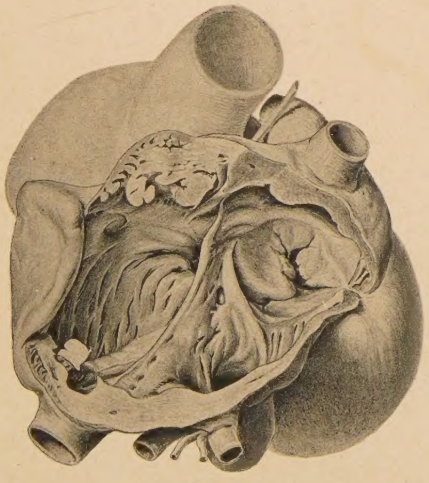

Cor biloculare.

Fig. 2.

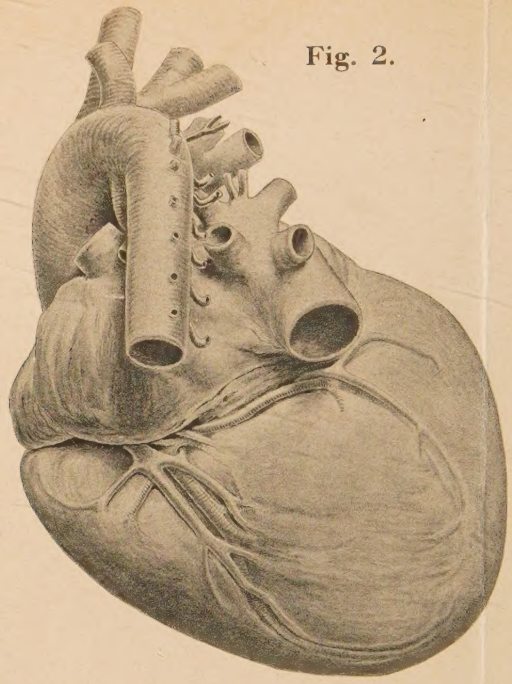

3.

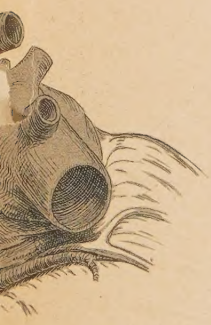

Fig. 5.

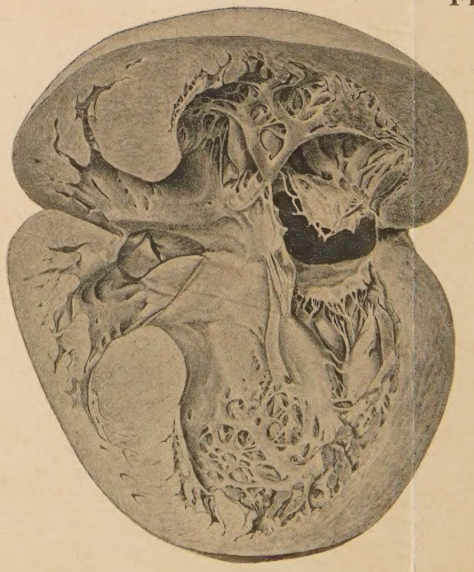

Lichtdruck Gebr. Plettner, Halle a. S.